CHUC
CENTRO HOSPITALAR E UNIVERSITÁRIO DE COIMBRA

UNIVERSIDADE DE COIMBRA

Radiologia de Intervenção

Paulo Donato

Radiologia de Intervenção

- Objectivos

  Dar a conhecer:

  - as principais técnicas de radiologia de intervenção
  - as indicações para procedimentos terapêuticos guiados por métodos de imagem
  - as condições necessárias para a realização de procedimentos percutâneos de intervenção

  Alertar para as vantagens e as limitações da radiologia de intervenção

Radiologia de Intervenção

- **Definição**

Conjunto de técnicas orientadas por métodos de imagem (radioscopia; ecografia; TC; RM) para biópsia ou terapêutica dirigida a um alvo preciso

A maioria são alternativas, minimamente invasivas, à cirurgia

Radiologia de Intervenção

- **Técnicas de intervenção não vascular**
  - Biópsias
  - Drenagens
  - Colangiografias percutâneas
  - Ostomias
  - Ablações

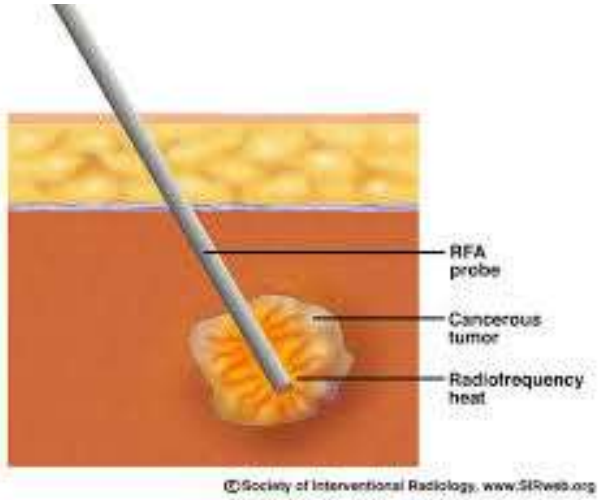

- **Intervenção vascular**
  - Aorta, carótidas, membros (periférico)
  - Arterial visceral (angina / transplante / HTA / hemorragia)
  - Venosa (filtros cava / estenoses / escleroterapia)
  - Oncologia (embolização / quimio e radio embolização)
  - Intervenção na Hipertensão Portal (TIPSS / esclerose de varizes)

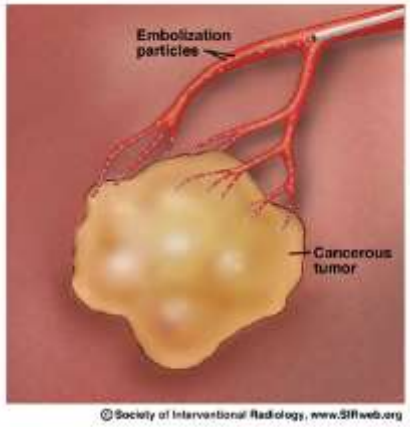

Intervenção Não Vascular

- **Biópsias**
  - **Citologia aspirativa**
    - tiróide
  - **Por corte (trucut / core needle)**
    - fígado / pulmão / mama / tecidos moles
  - **Por vácuo**
    - osso
  - **Cirúrgica**
    - Resultados inconclusivos / localização inacessível

Intervenção Não Vascular
Citologia aspirativa

- Tiróide
- Gânglios superficiais

Vantagens da orientação por método de imagem

- Maior acuidade
- Menores riscos

Categoria 1 (risco de hemorragia)

- Risco de hemorragia baixo, fácil deteção e controlável
- Sem necessidade de análises prévias (exceto se anticoagulação ou doença hepática conhecida ou suspeitada) (INR ≤ 2; Plaquetas ≥ 50,000 /µL)
- Suspender Clopidogrel 5 dias antes
- Heparina suspender 1 dose antes
- Não suspender Aspirina

Consensus guidelines for periprocedural management of coagulation status and hemostasis risk in percutaneous image-guided interventions . Patel et al. *JVIR 2012*

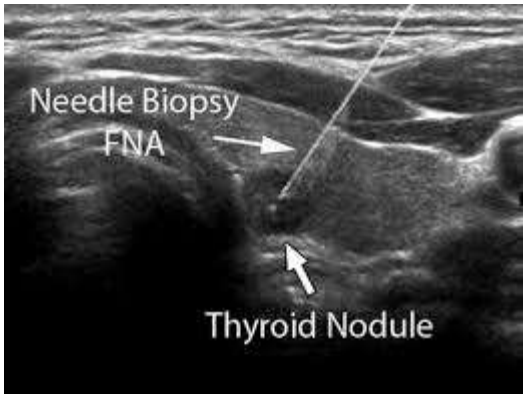

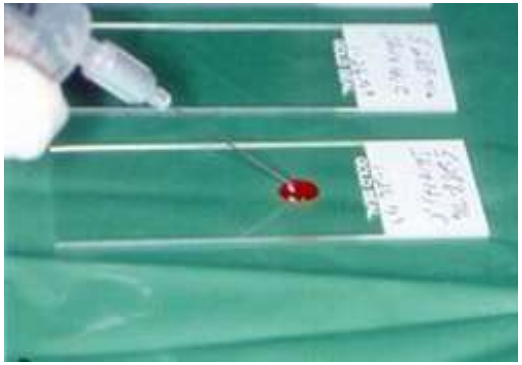

Intervenção Não Vascular
Biópsia Trucut percutânea

- Pulmonar
- Hepática
- Tecidos moles

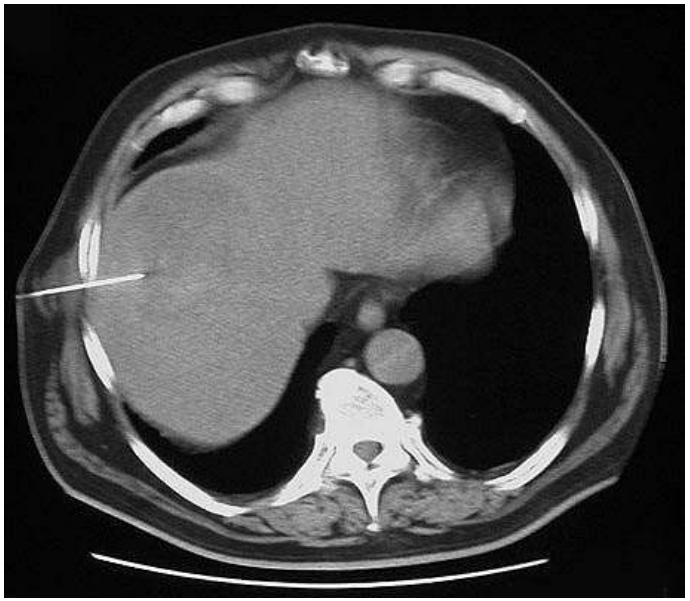

Categoria 2 (risco de hemorragia)

- Risco de hemorragia moderado
- Recomendação de testes pré-procedimento
  - INR < 1.5

  (Plaquetas ≥ 50,000 /µL)
- Suspender Clopidogrel 5 dias antes
- Heparina suspender 1 dose antes
- Não suspender Aspirina

Consensus guidelines for periprocedural management of coagulation status and hemostasis risk in percutaneous image-guided interventions . Patel et al. *JVIR 2012*

Intervenção Não Vascular
Drenagens percutâneas - técnica

Passo único

- Dreno com 3 partes co-axiais, agulha, mandril metálico e dreno plástico

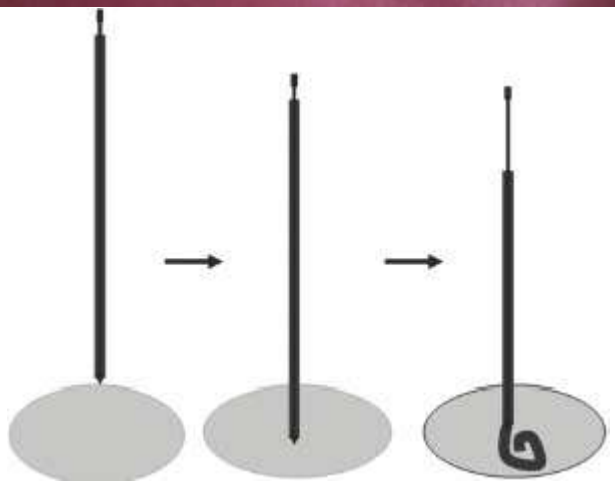

Múltiplos passos

- Agulha com mandril
- Guia rígido de suporte
- Dilatadores
- Dreno

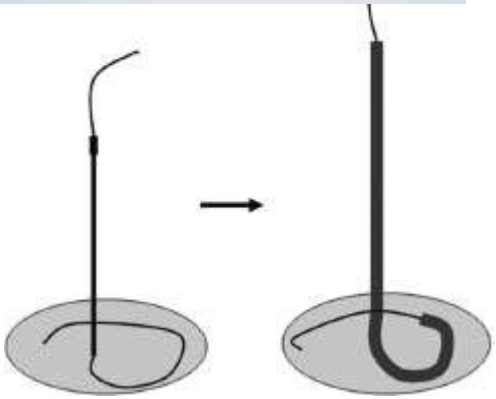

Intervenção Não Vascular
Drenagens percutâneas – método de orientação

Ecografia

- **vantagens**
  - Estudo dinâmico, melhor controle da inserção da agulha
  - Sem exposição a radiação
  - Menos meios materiais e humanos necessários
- **desvantagens**
  - Alvos profundos difíceis de alcançar / não visualizados
  - Gás interposto
  - Pacientes obesos

Tomografia Computorizada

- **vantagens**
  - Consegue avaliar zonas não acessíveis por ecografia
  - O gás e a obesidade não influenciam a visualização
  - Menos operador - dependente
- **desvantagens**
  - Não é dinâmico
  - Usa radiação
  - Necessita de mais meios

Categoria 2 (risco de hemorragia)

Recomendação de testes pré-procedimento

INR < 1.5

(Plaquetas ≥ 50,000 /µL)

Intervenção Não Vascular
Drenagens percutâneas - Abcessos pulmonares

- Infeções bacterianas que causam necrose pulmonar e cavidades
- Patogéneos mais frequente - Flora anaeróbica da boca
- Tratamento
  - Antibiótico prolongado (1-3 meses)
  - Mau prognóstico (>6 cm, imunocomprometidos, neoplasia, Klebsiella pneumoniae, Pseudomonas aeruginosa, Staphylococcus aureus)
- 11 a 21% - drenagens por falência do tratamento médico

Intervenção Não Vascular
Drenagens percutâneas - Abcessos pulmonares

Técnica:

Desinfeção cutânea

Anestesia do trajecto com lidocaína

Complicações

- *Pneumotórax, empiema, fistula bronco-pleural, contaminação do plumão adjacente, hemorragia*

Evitar a passagem através do pulmão e pleura normais

Técnica de Seldinger / multipassos agulha inicial de 18 gauge

Taxa de sucesso na drenagem guiada por TC – 90%

Actuamente considerada 1º método de escolha quando o tratamento médico falha

Intervenção Não Vascular
Drenagens percutâneas – Empiemas pleurais

- Coleção líquida infetada no espaço pleural
- Elevada morbilidade e mortalidade
- Tratamento:
  - Antibiótico e da patologia subjacente
  - Drenagem precoce

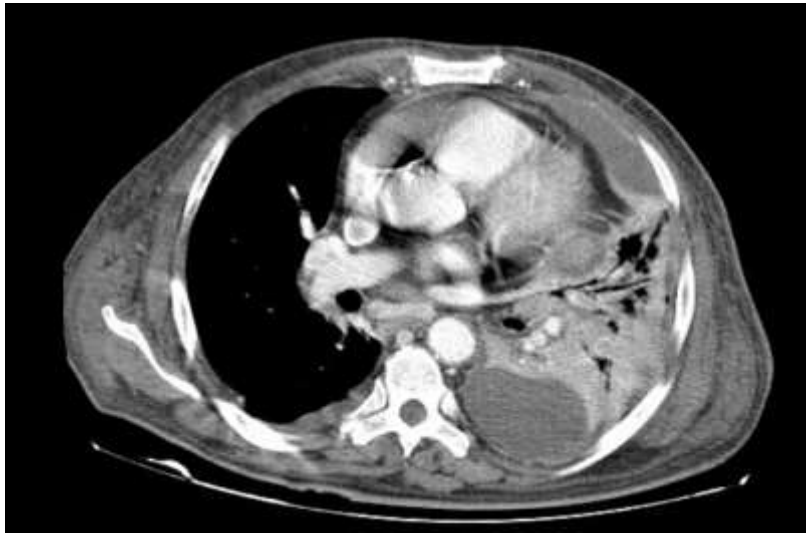

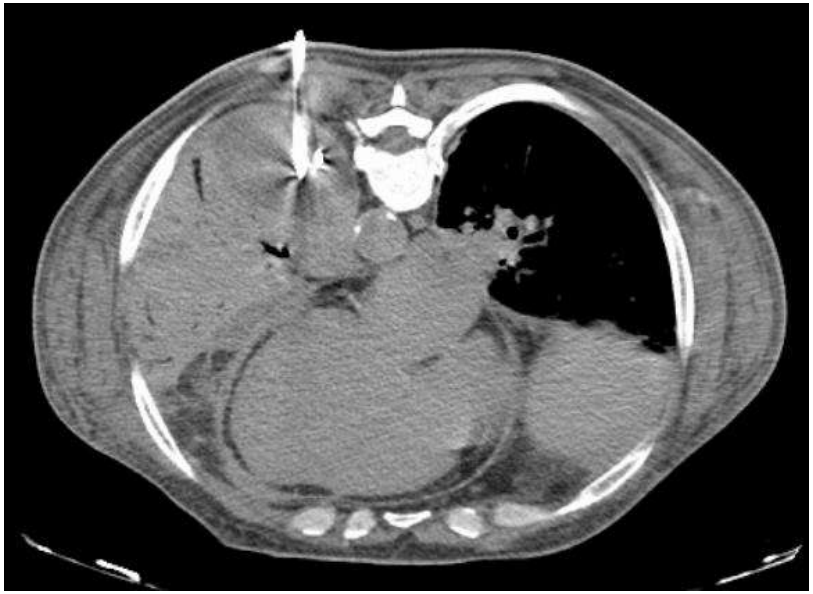

Intervenção Não Vascular
Drenagens percutâneas - Abcessos hepáticos

Nos países subdesenvolvidos

- Parasitários
- Amebianos

Nos países desenvolvidos

- Bacterianos + co-morbilidade
  - Infecção intra-abdominal
  - Imunossupressão
- Polimicrobianos:

- gram negativos aerobicos and anaerobicos
  - *Escherichia coli*
  - *Klebsiella pneumoniae*
  - bacteroides
- gram positivo
  - anaerobic and microaeorphilic streptococci
  - enterococci

Intervenção Não Vascular
Drenagens percutâneas - local

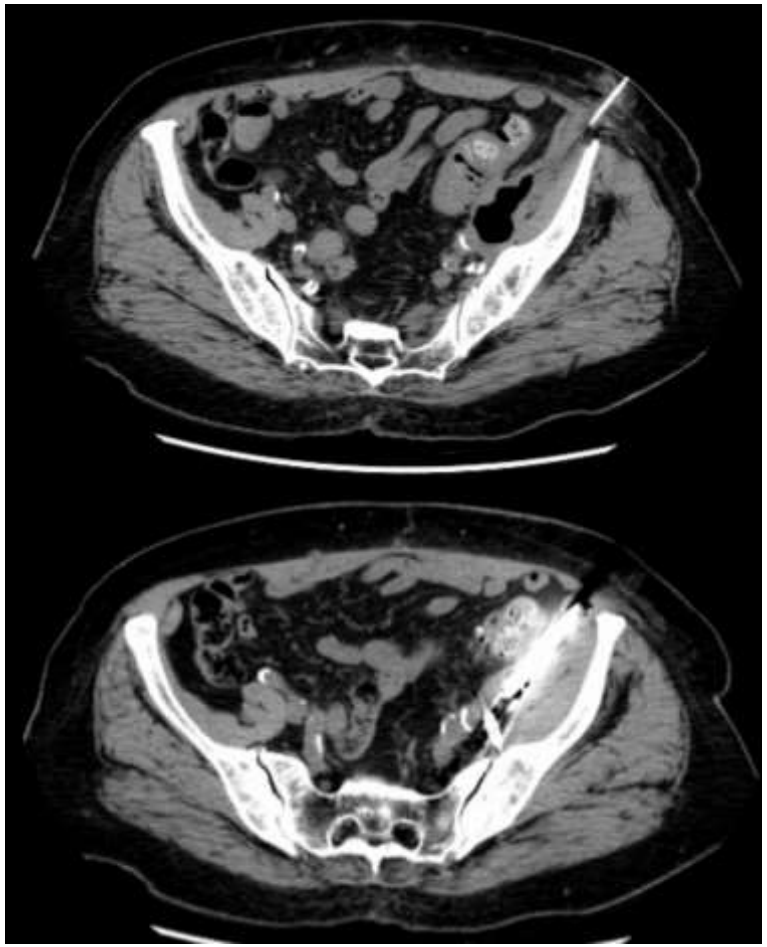

Intervenção Não Vascular
Drenagens percutâneas - seguimento

- Monitorização por 4 horas (pulso, pressão arterial, SpO2)
- 2 horas de repouso na cama
- Drenagem quantificada diariamente
- Quando a drenagem termina – repetir avaliação imagiológica antes de retirar o dreno

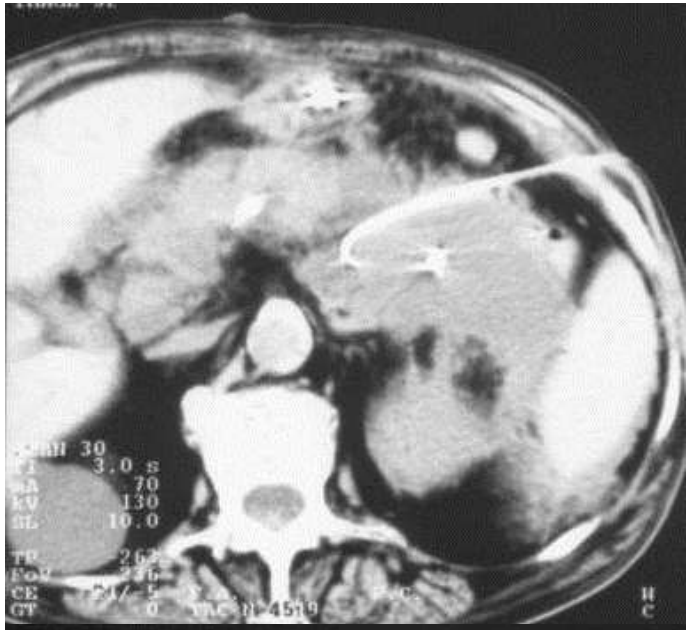

Intervenção Não Vascular
Colangiografia percutâneas

Colangiografia Percutânea TransHepática (CPTH)

- Técnica radiográfica para visualização e terapêutica do tracto biliar

Categoria 3 (risco de hemorragia)

- Risco de hemorragia elevado
- Recomendação de testes pré-procedimento
  - INR < 1.5
  - aPTT < 1.5 controlo (heparina)
  - Plaquetas ≥ 50,000 /µL
- Suspender Clopidogrel 5 dias antes
- Heparina suspender 2 doses antes
- Suspender Aspirina 5 dias antes

Consensus guidelines for periprocedural management of coagulation status and hemostasis risk in percutaneous image-guided interventions . Patel et al. *JVIR 2012*

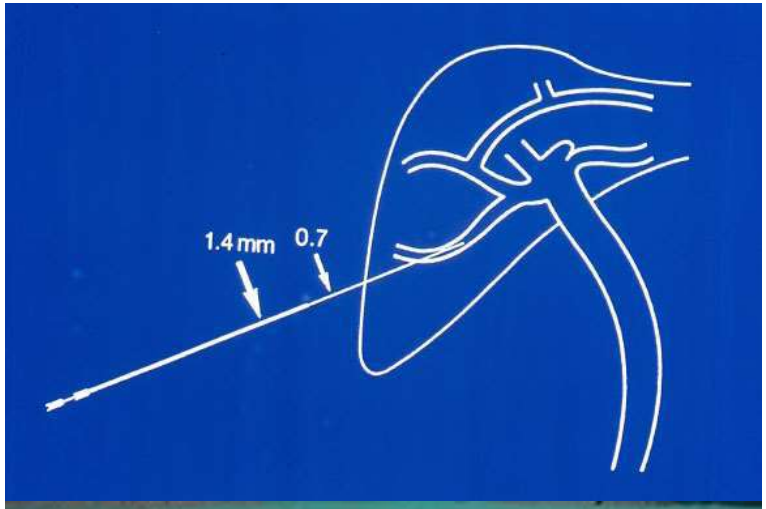

Intervenção Não Vascular
Colangiografia percutâneas

- Drenagem externa
  - Melhoria da função hepática
  - Diminuição da icterícia
  - Neoplasias ressecáveis
- Dilatações progressivas
  - Estenoses benignas

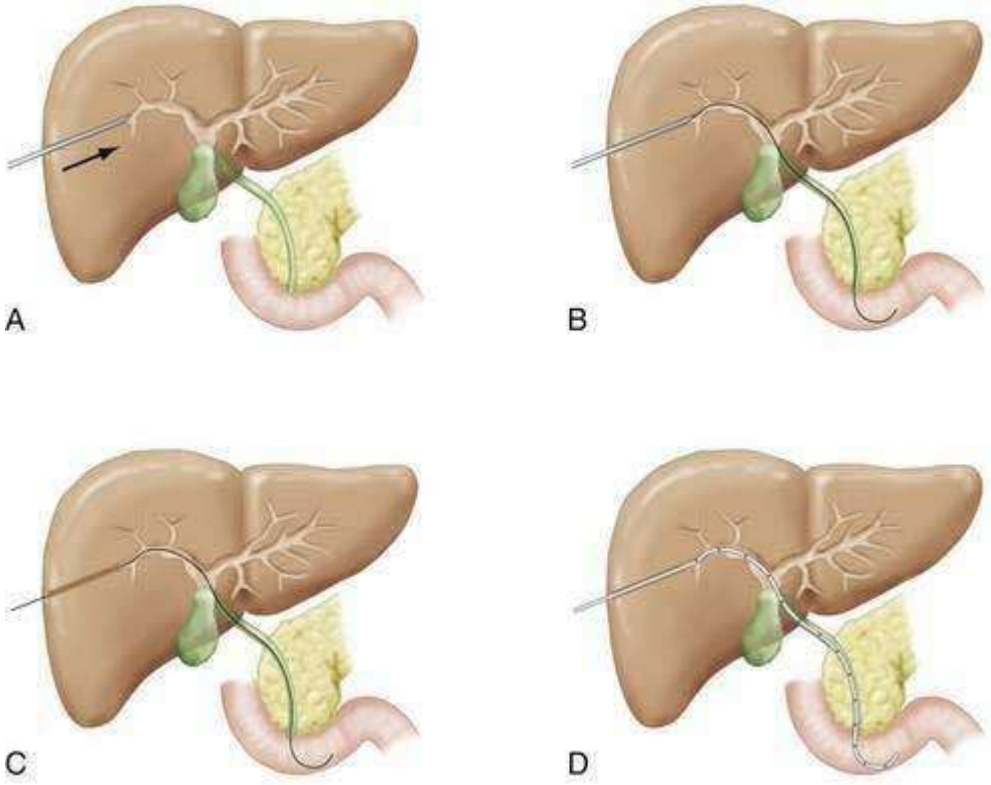

Intervenção Não Vascular

Colangiografia percutâneas – dilatações progressivas

Intervenção Não Vascular

Colangiografia percutâneas – dilatações progressivas

Intervenção Não Vascular
Colangiografia percutâneas

- Colocação de próteses
  - Neoplasias irressecáveis

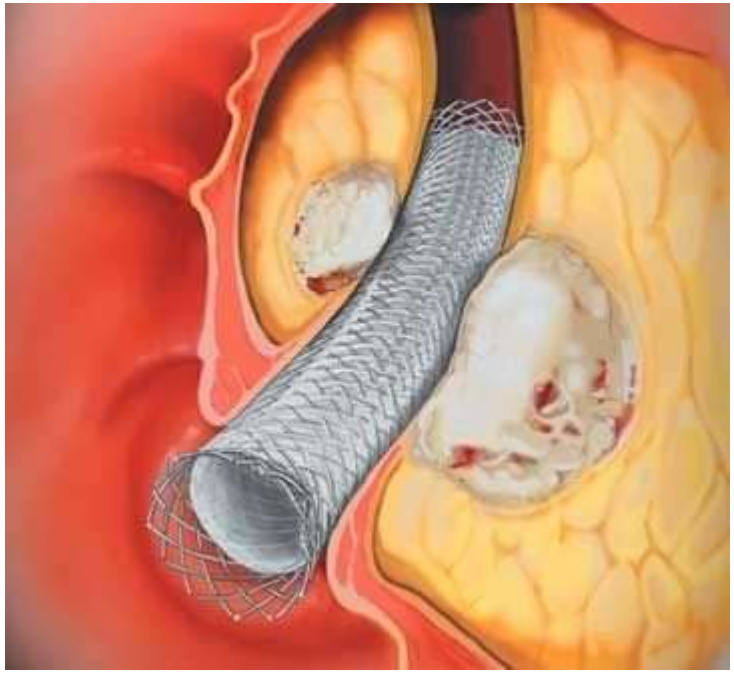

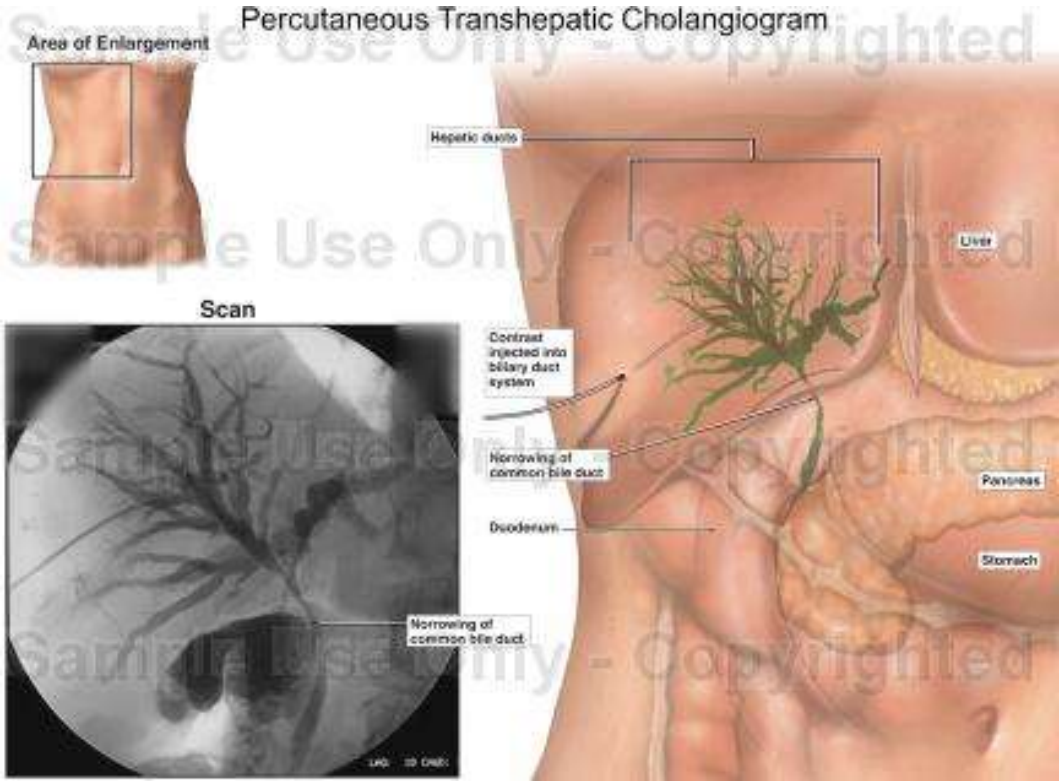

Intervenção Não Vascular
Colangiografia percutâneas

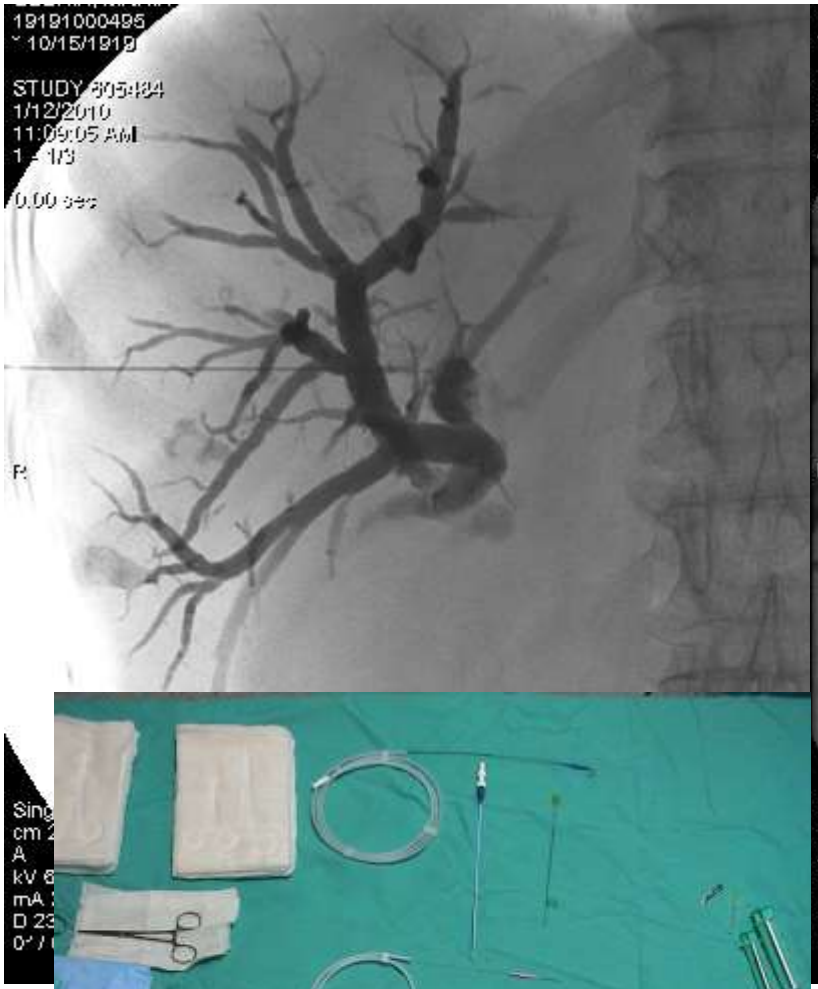

Intervenção Não Vascular
Colangiografia percutâneas

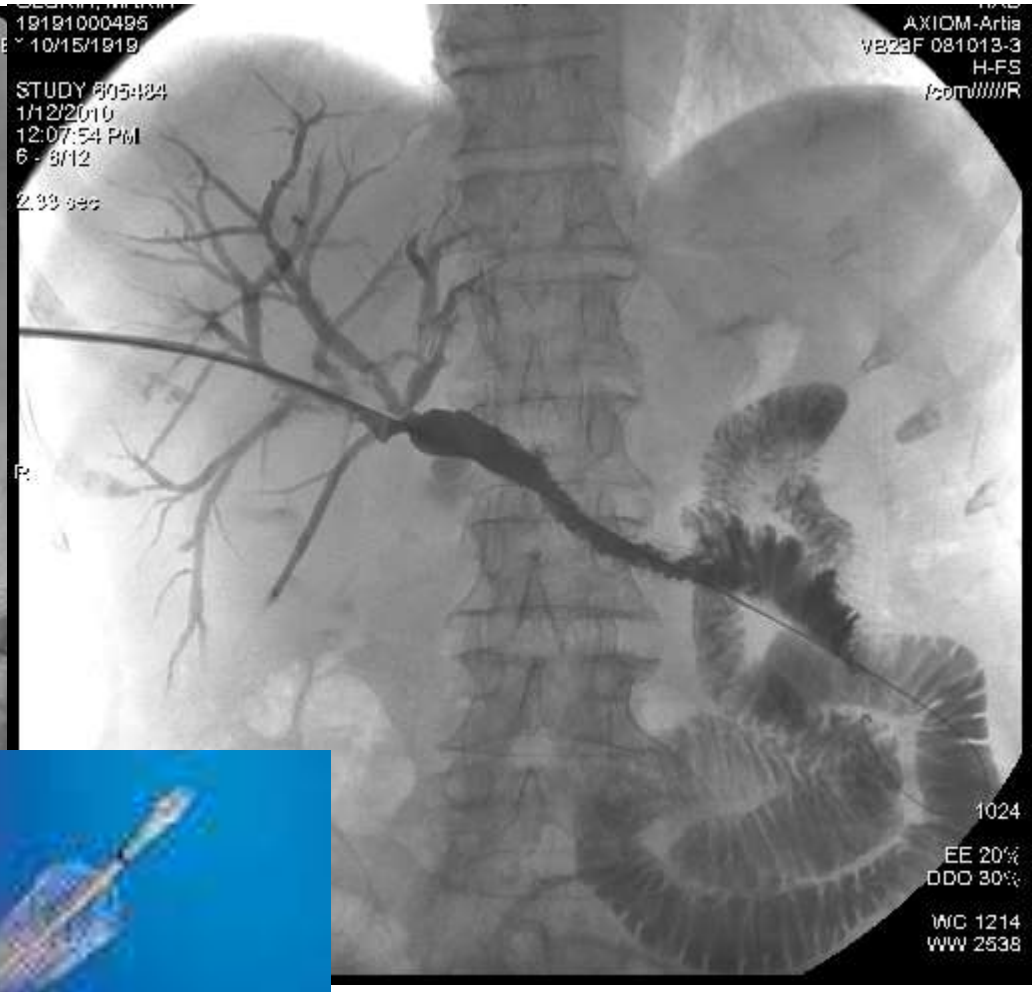

Intervenção Não Vascular

Colangiografia percutâneas

Intervenção Não Vascular
Ostomias percutâneas

- **Gastrostomia**
  - Alimentação direta por:
    - > 4 semanas
    - estenose ou atresia do esófago
    - Cirurgias major ao pescoço
    - Distúrbios neurológicos da deglutição

  Categoria 2 risco de hemorragia

- **Colecistotomia**
  - Colecistite aguda sem condições cirúrgicas

  Categoria 2 risco de hemorragia

- **Nefrostomia**
  - Obstrução urinária

  Categoria 3 risco de hemorragia

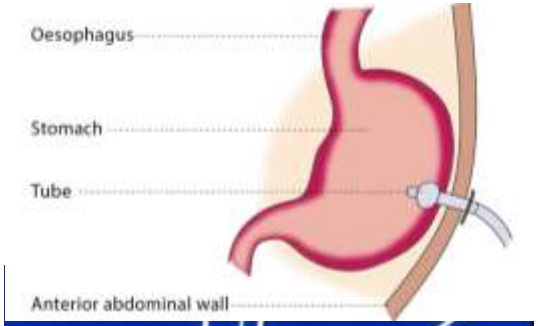

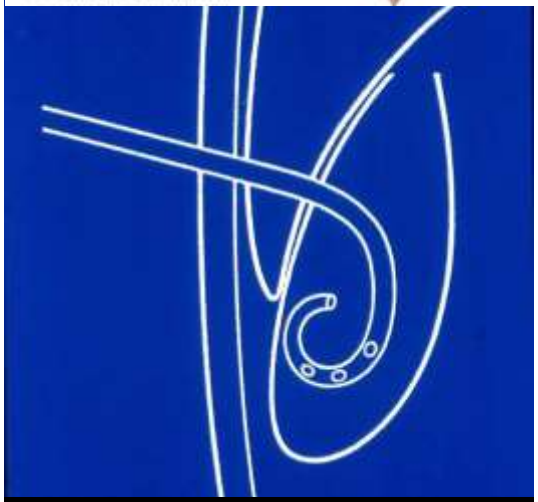

Intervenção Não Vascular
Ablações

- **Injeção local de etanol**
  - Álcool absoluto local
  - Destruição celular pouco precisa
- **Termoablação**
  - Aquecimento local (> 55ºC)
  - Menor condução junto aos vasos sanguíneos
- **Crioablação**
  - Arrefecimento local (< - 160ºC)
  - Visualização de bola de gelo

- **<u>Ablação por micro-ondas</u>**
  - Aquecimento local
  - Menos influenciado pela condução do calor dos tecidos circundantes
  - Maiores volumes tratáveis
- **Electroporação (Nanoknife)**
  - Pulsos de electricidade condicionam destruição tumoral com manutenção de tecidos envolventes intactos
  - Experiência limitada (tumores pancreáticos localmente avançados)

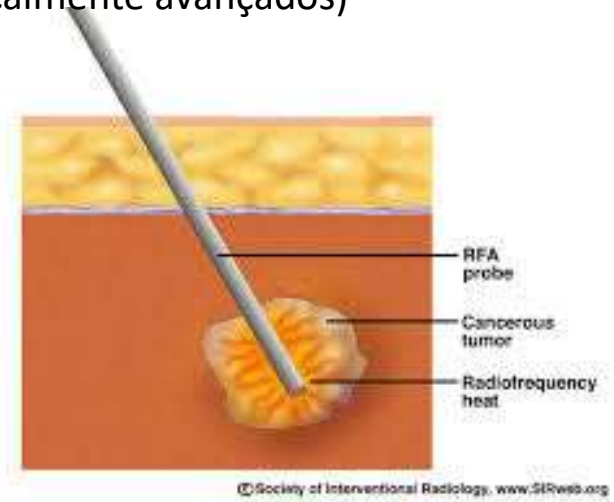

Intervenção Não Vascular
Ablações

- **Fígado**
  - Metástases
  - Carcinoma hepatocelular
  - (patologia benigna)
- **Rim**
  - Carcinoma de células renais < 3-4 cm
  - (patologia benigna)
- **Pulmão**
  - Carcinoma do pulmão
  - Metástases
- **Sistema Músculo-esquelético**
  - Metástases ósseas dolorosas
  - Osteoma osteóide

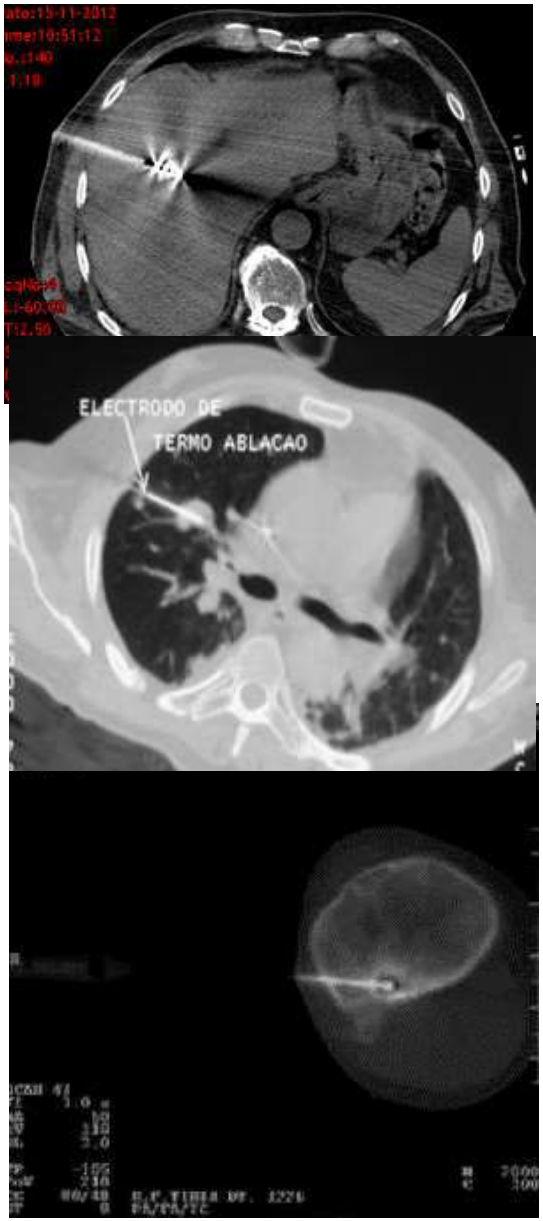

Radiologia de Intervenção

- **Técnicas de intervenção não vascular**
  - Biópsias
  - Drenagens
  - Colangiografias percutâneas
  - Ostomias
  - Ablações

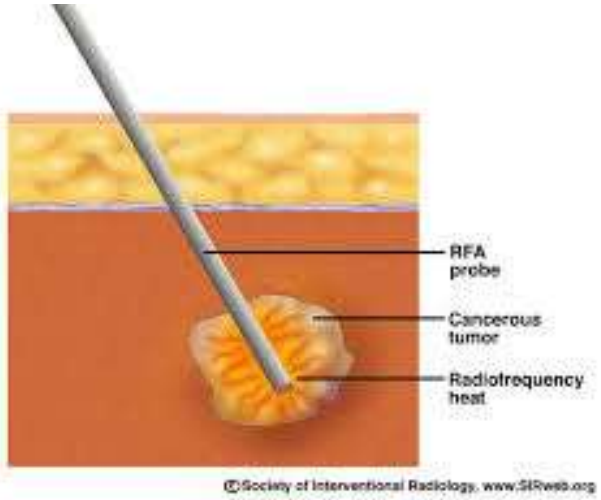

- **Intervenção Vascular**
  - Aorta, carótidas, membros (periférico)
  - Arterial visceral (angina / transplante / HTA / hemorragia)
  - Venosa (filtros cava / estenoses / escleroterapia)
  - Oncologia (embolização / quimio e radio embolização)
  - Intervenção na Hipertensão Portal (TIPSS / esclerose de varizes)

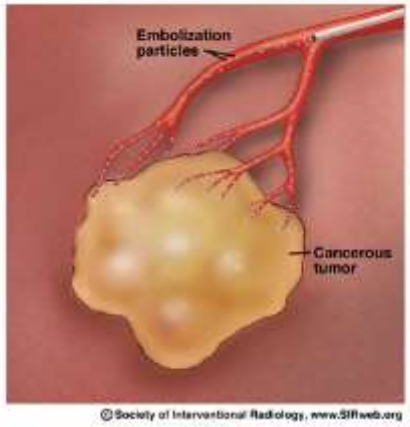

Intervenção Vascular

- Equipamento necessário
  - Unidade de fluoroscopia
    - Subtracção digital
    - Movimento da mesa e do braço com a ampola e campo com capacidade de rotação no plano axial e sagital
  - Sala de “lavagem” adjacente
  - Equipamento de monitorização e rampas de gases e ventilador (anestesia)
  - Ecógrafo
  - Equipamento de manometria
  - Luzes dirigidas

Intervenção Vascular
Arterial nos Membros

- Local de punção
  - Femoral
    - Artéria femoral comum (cabeça femoral)
    - Retrógrado
    - Complicações (< 1 %)
      - Falso aneurisma (> frequência de punção mais baixa)
      - Se não palpável apoio ecográfico
  - Femoral anterógrado; poplíteo; axilar; umeral; radial (<6F; 7F)

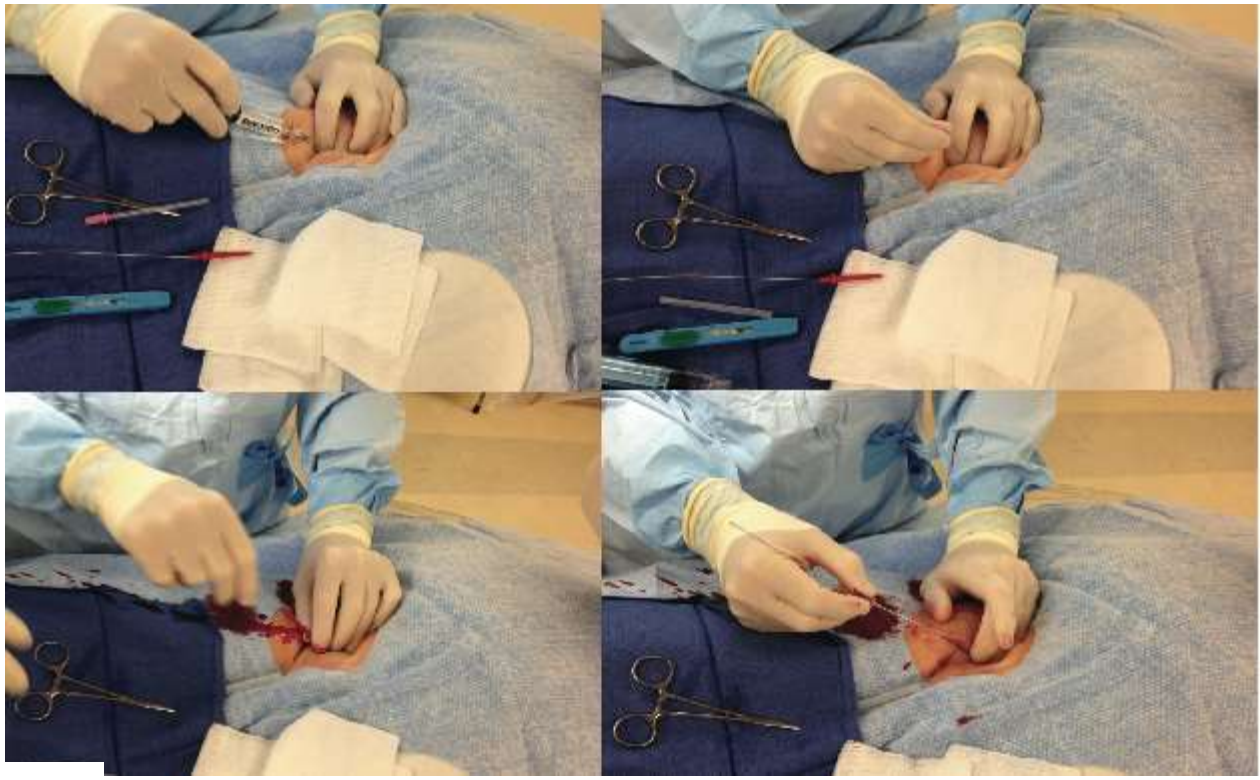

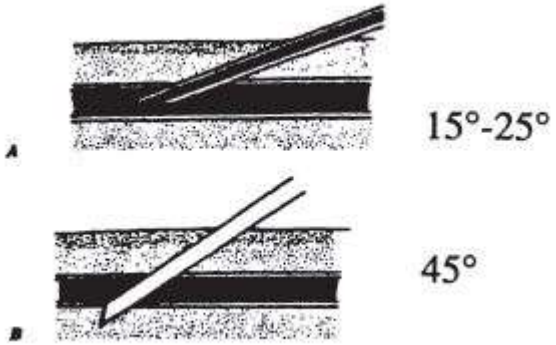

Intervenção Vascular
Arterial nos Membros

- 1ª angioplastia na femoral superficial em 1964 por Charles Dotter
- Actualmente mais stents endovasculares aorto-iliacos que cirurgias de by-pass aorto-femoral (EUA)

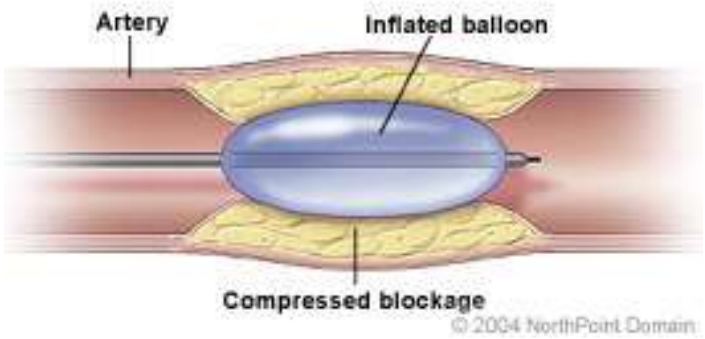

Intervenção Vascular
Arterial nos Membros

- Isquémia dos membros inferiores
  - Intervenção nas artérias ilíacas

Intervenção Vascular
Intervenção Arterial nos Membros

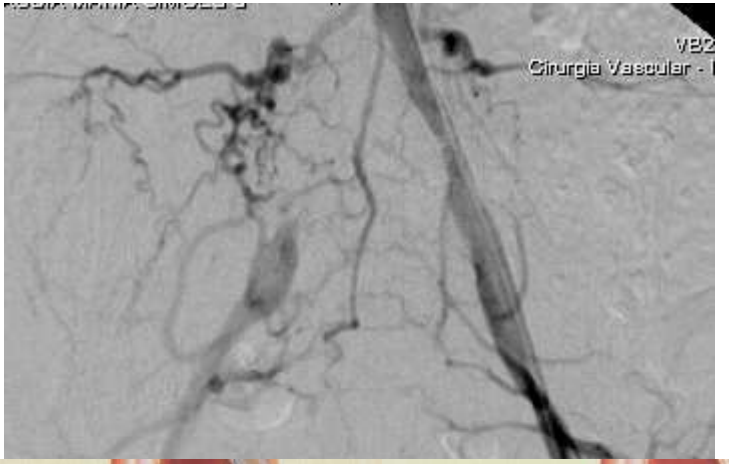

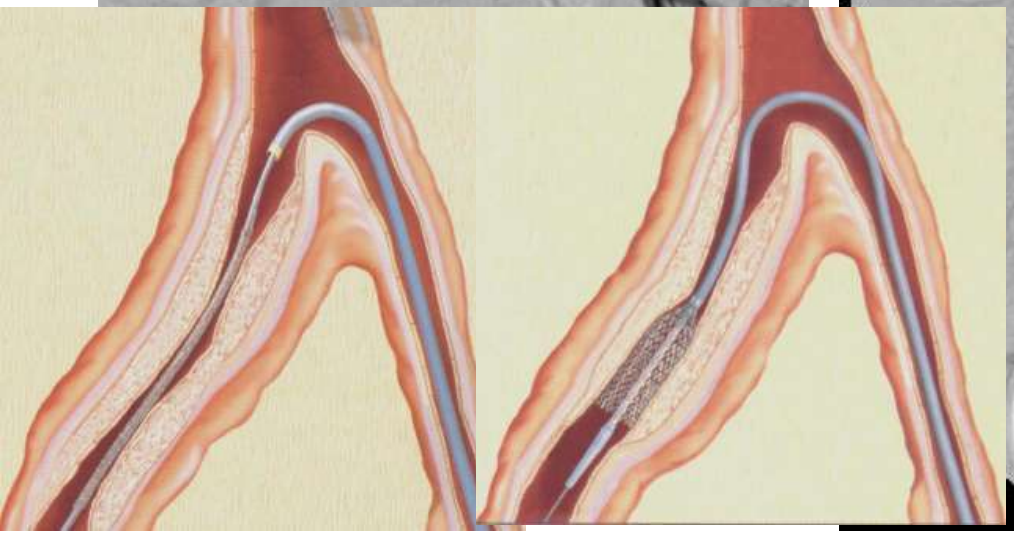

Intervenção Vascular
Arterial nos Membros

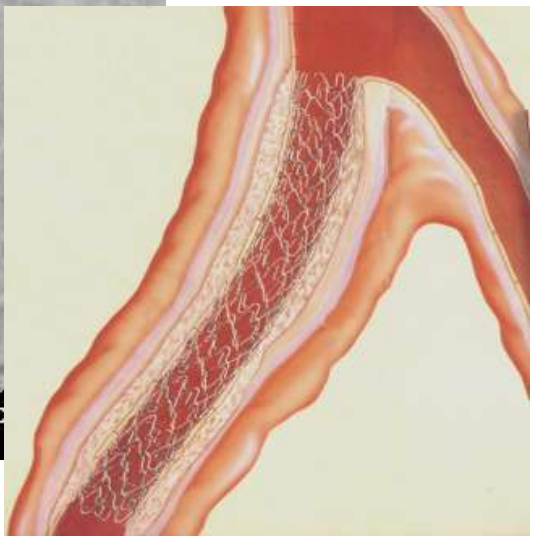

Intervenção Vascular
Arterial nos Membros

- Isquémia dos membros
  - Intervenção nas artérias femorais

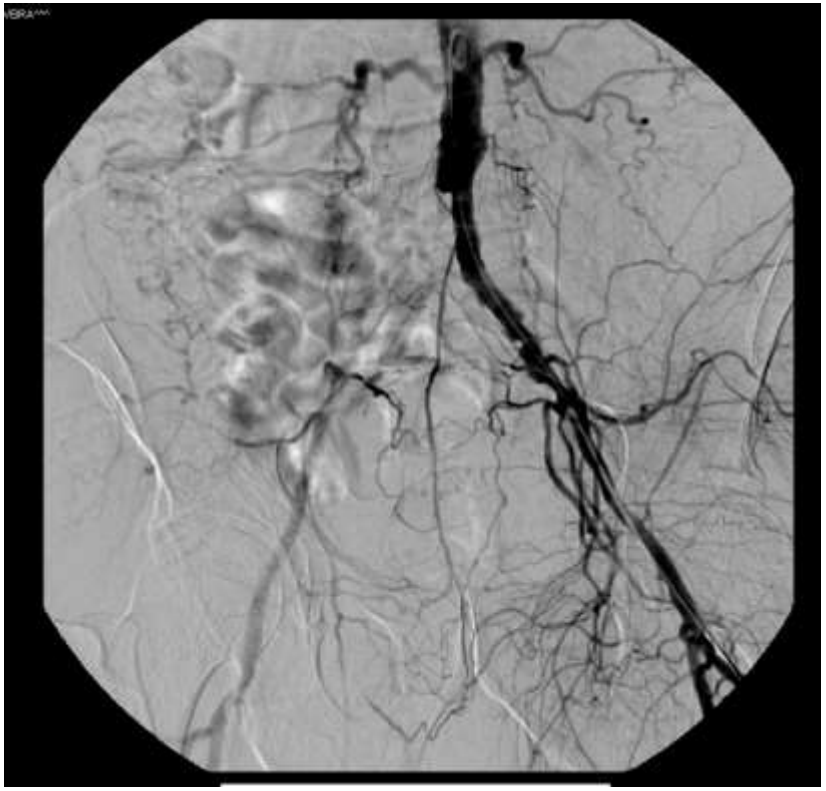

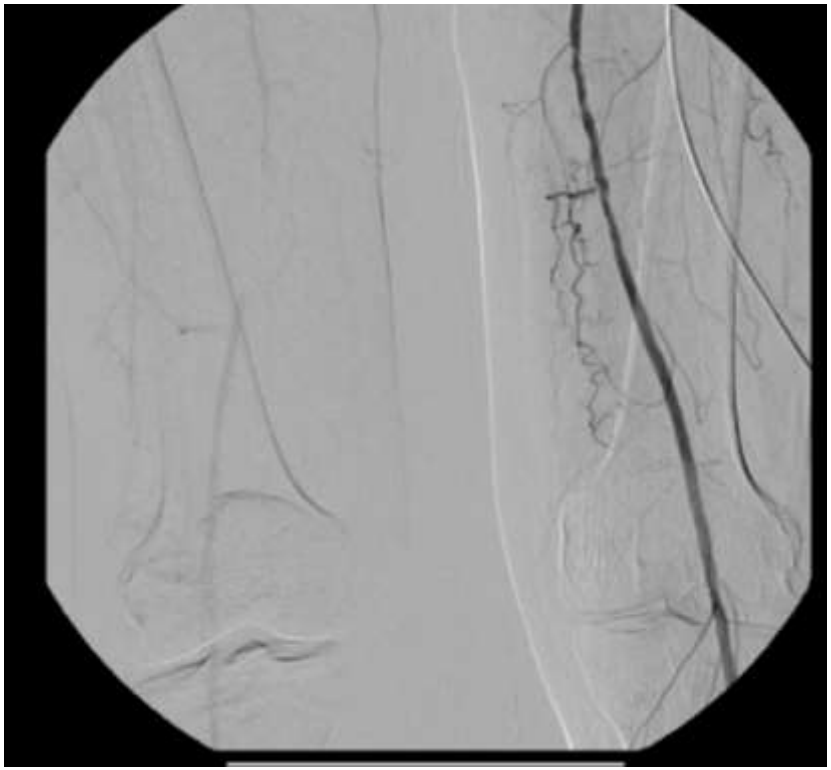

Intervenção Vascular
Arterial nos Membros

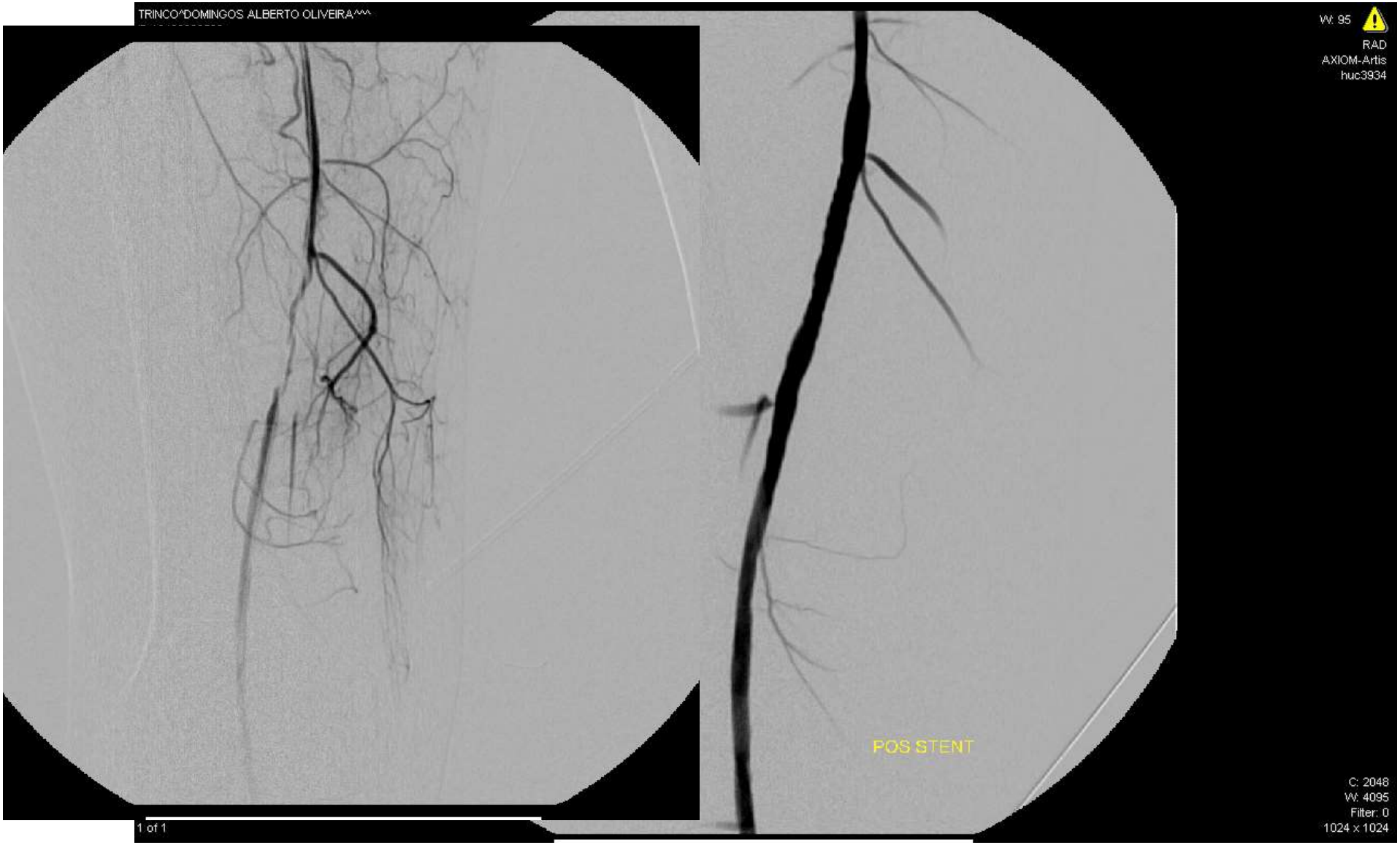

Intervenção Vascular
Arterial nos Membros

Intervenção Vascular
Arterial nos Membros

Intervenção Vascular
Arterial nos Membros

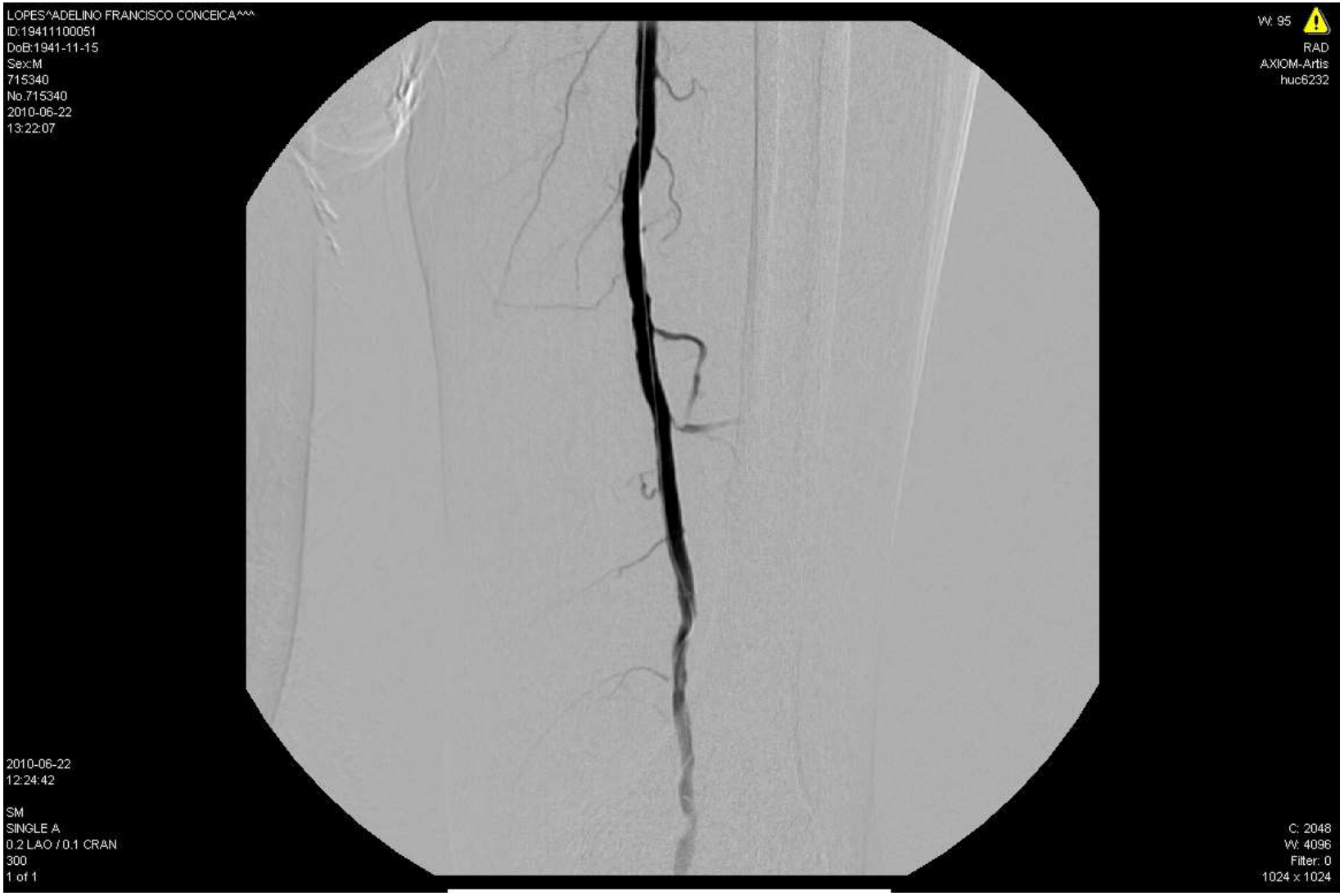

Intervenção Vascular
Carótida

- Intervenção nas carótidas extracranianas
  - Estenose > 70%
    - Risco acrescido de AVC

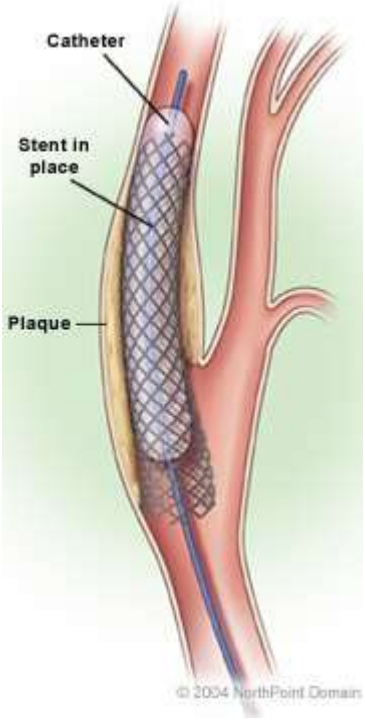

Intervenção Vascular
Aorta – Dissecção da Aorta

- Tratamento endovascular

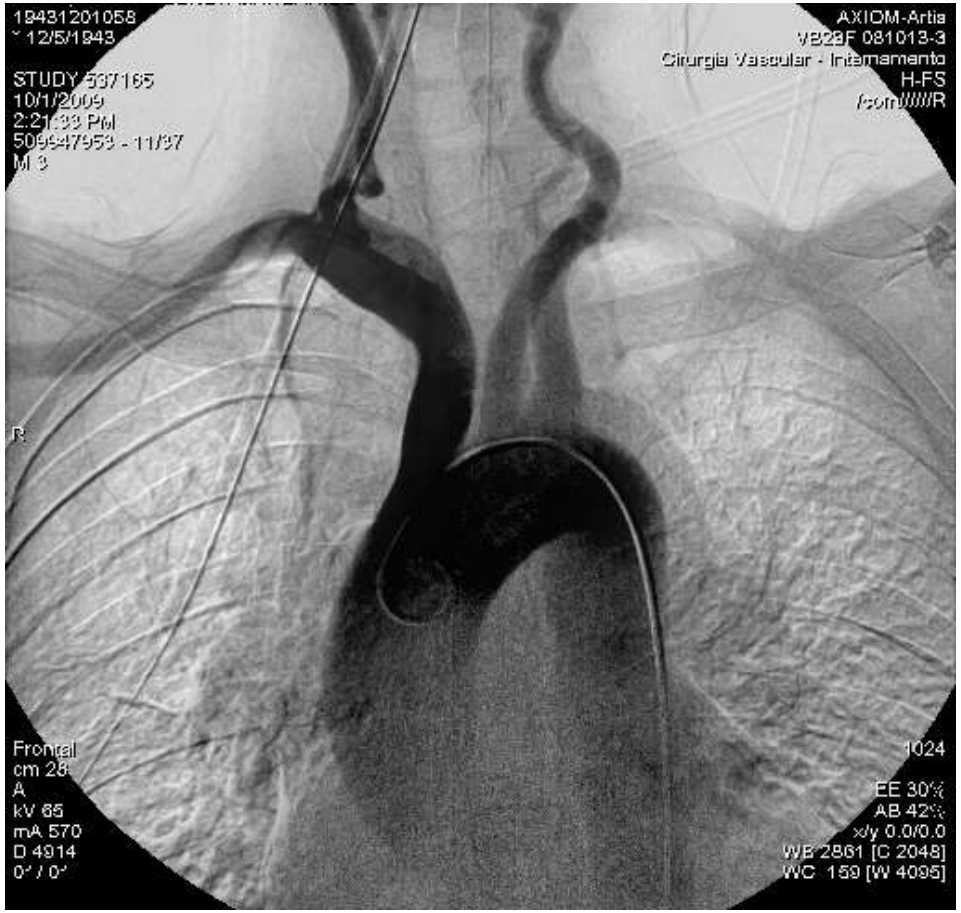

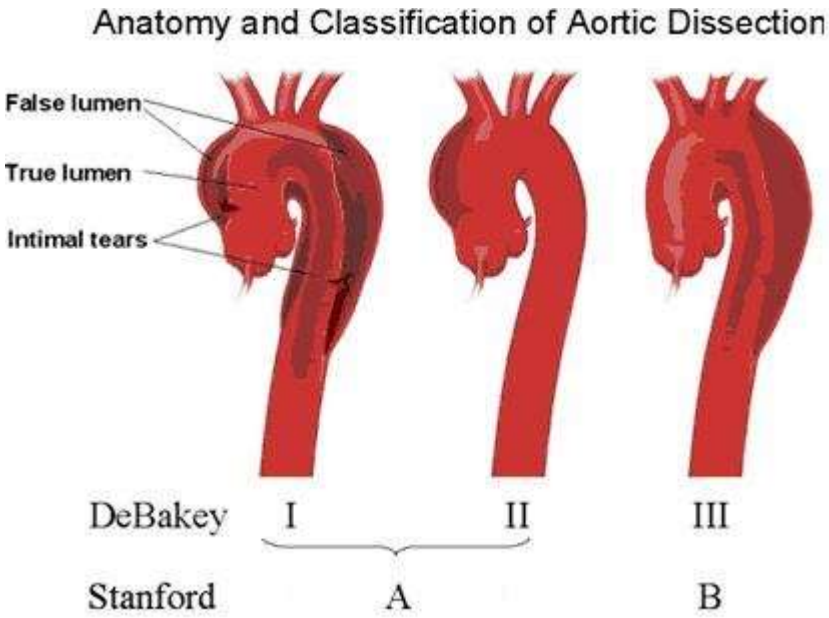

Intervenção Vascular
Aorta – Dissecção da Aorta

- Tratamento endovascular vs cirúrgico na dissecção Tipo B
  - Avaliação da mortalidade a 30 dias

Study or Subgroup	TEVAR Events	TEVAR Total	OS Events	OS Total	Weight	Odds Ratio M-H, Fixed, 95% CI
Fattori 2008	7	66	20	59	53.1%	0.23 [0.09, 0.60]
Garbade 2010	9	46	1	5	4.1%	0.97 [0.10, 9.79]
Mastroroberto 2010	0	13	4	11	13.1%	0.06 [0.00, 1.31]
Zeeshan 2010	2	45	8	20	29.7%	0.07 [0.01, 0.37]
Total (95% CI)		170		95	100.0%	0.19 [0.09, 0.39]
Total events	18		33			

Heterogeneity: Chi² = 3.98, df = 3 (P = 0.26); I² = 25%
Test for overall effect: Z = 4.56 (P < 0.00001)

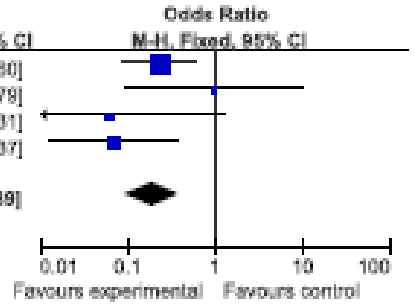

Z Hao et al. Endovascular Stent-Graft Placement or Open Surgery for the Treatment of Acute Type B Aortic Dissection: A Meta-analysis. Ann Vasc Surg 2012; 26: 454–461

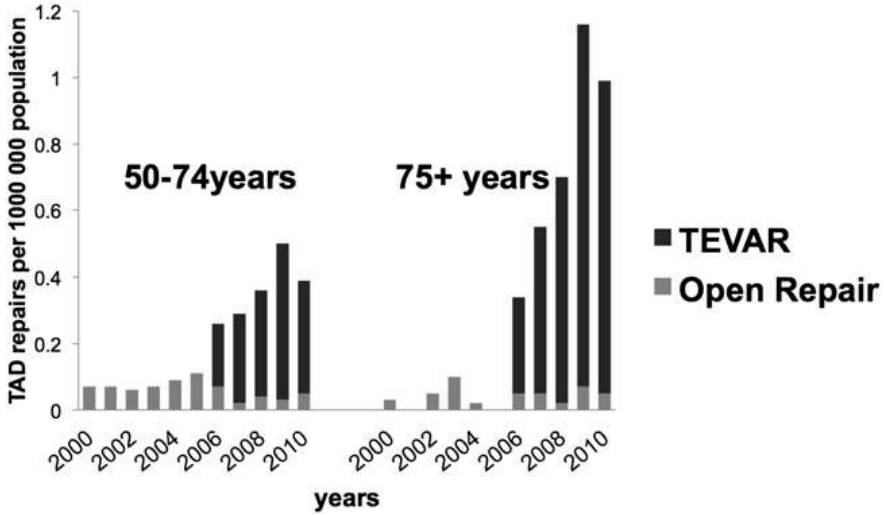

R.S. von Allmen et al. Incidence of Descending Aortic Pathology and Evaluation of the Impact of Thoracic Endovascular Aortic Repair: A Population-based Study in England and Wales from 1999 to 2010. European Journal of Vascular and Endovascular Surgery Volume 45 Issue 2 February/2013

Intervenção Vascular
Aorta – Dissecção da Aorta

- Indicações para tratamento endovascular na dissecção aguda Tipo B
  - Rotura
  - Rotura eminente
  - Má perfusão visceral
  - Má perfusão periférica
  - Expansão aórtica rápida
  - Hipertensão incontrolável
  - Dor persistente

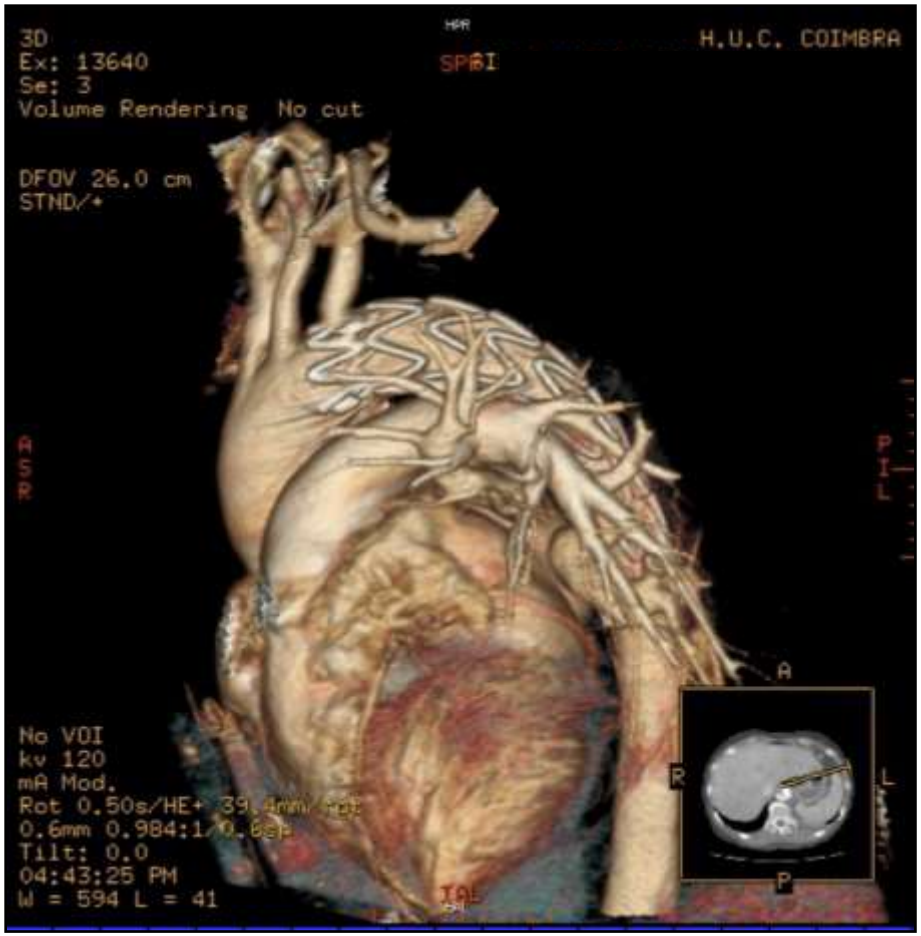

Intervenção Vascular

Aorta – Dissecção da Aorta

Intervenção Vascular
Aorta – Dissecção da Aorta

- Tratamento endovascular na dissecção aguda Tipo B **não complicada**
  - Comparação com tratamento médico
  - Sem evidência de melhoria na sobrevida

J Merola et al. Endovascular vs medical therapy for uncomplicated type B aortic dissection: a quality review. Vascular and Endovascular Surgery 2013 47(7) 497-501

	TEVAR, %	Best Medical Therapy, %	P Value
30-Day/in-hospital mortality	6.5	4.8	.21
2-Year mortality	9.7	11.9	.32
Surgical intervention/reintervention	17.6	20.1	.31
Composite CV complications	28.2	30.4	.35
Stroke	2.4	1.6	.33
End-organ ischemia	15.4	2.1	<.01
Paraplegia	2.4	0.5	.09
Sepsis	0.0	0.8	.37
Myocardial infarction	0.0	1.6	.32
Retrograde dissection	4.7	2.4	.16
Type I endoleak	3.5	N/A	N/A
Wound infection	15.4	N/A	N/A
Spinal ischemia	2.8	N/A	N/A
Aortic rupture	N/A	6.3	N/A

		TEVAR				Best Medical Treatment			
Author	Year	N	Procedural Success, %	Surgical Rein-tervention, %	30-Day/In-hospital Mortality, %	N	Endovascular/ Surgical Conversion, %	30-Day/In-hospital Mortality, %	Aortic Rupture, %
Chemelli-Steingruber	2010	N/A	N/A	N/A	N/A	50	12.0	6.0	8.0
Dick	2010	N/A	N/A	N/A	N/A	72	15.3	5.6	4.1
Garbade	2010	N/A	N/A	N/A	N/A	84	26.2	9.7	NR
Janczak	2012	13	92.3	15.4	7.7	15	26.7	13.3	26.7
Neinaber	2009	72	97.2	18.1	6.9	68	22.1	1.5	2.9
Trimarchi	2010	38	NR	NR	5.3	277	NR	3.6	NR

Intervenção Vascular
Aorta – Dissecção da Aorta

- Tratamento endovascular na dissecção aguda Tipo B **não complicada**
  - Comparação com tratamento médico
  - Estudo prospectivo
  - 140 doentes

    C Nienaber et al. Endovascular Repair of Type B Aortic Dissection: Long-term Results of the Randomized Investigation of Stent Grafts in Aortic Dissection Trial. Circ Cardiovasc Interv. ***2013;****6:407-416*

  - Benefício – sobrevida relacionada com a doença aos 5 anos
  - Atrasa a progressão da doença
  - Tratamento deve ser considerado para evitar complicações tardias

Outcome	OMT (n=68) n/Total n (Rate/100 Person-y)	OMT+TEVAR (n=72) n/Total n (Rate/100 Person-y)	*P* Value
Aorta-specific mortality			
All patients			
Time since randomization			
0–12 mo	2/68 (3.0)	5/72 (7.5)	0.44
12–24 mo	0/66 (0)	0/65 (0)	---
24–60 mo	11/66 (3.6)	0/64 (0)	0.001
>60 mo	1/50 (0.3)	0/55 (0)	0.48
Nonrelated mortality			
All patients			
Time since randomization			
0–12 mo	0/68 (0)	2/72 (3.0)	0.50
12–24 mo	0/66 (0)	1/65 (0.8)	0.50
24–60 mo	0/66 (0)	0/64 (0)	---
>60 mo	1/50 (0.3)	0/55 (0)	0.48

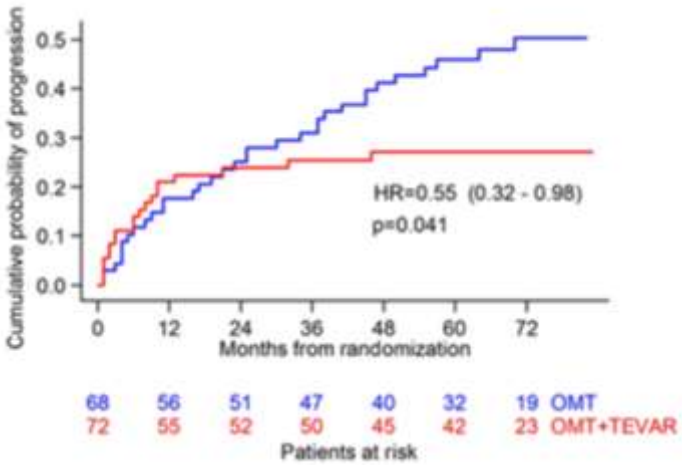

Intervenção Vascular
Aorta – Dissecção da Aorta

Tratamento endovascular na dissecção aguda Tipo B

- Resultados e complicações
  - Enfarte cerebral 3-5%
  - Isquémia vertebral 2-3%
  - Dissecção tipo A retrograda 1- 6%

First author [Ref.]	Year	N.	30-day mortality (%)	Combined neurological complications (stroke/paraplegia) (%)
Fattori *et al.*[18]	2008	66	10.6	-
Guangqi *et al.*[19]	2009	72	1.4	4.2
Patel *et al.*[20]	2009	69	17	8
Khoynezhad *et al.*[21]	2009	28	11	3.3
Cambria *et al.*[22]	2009	19	16	0
Kische *et al.*[23]	2009	37	5	16.2
Parsa *et al.*[24]	2010	22	5	5
Garbade *et al.*[25]	2010	46	20	23
Jing-Dong *et al.*[26]	2010	30	4	0
O'Donnell *et al.*[27]	2011	28	10.7	14.3
Clough *et al.*[28]	2011	35	5.7	-

Intervenção Vascular

Aorta – Dissecção da Aorta

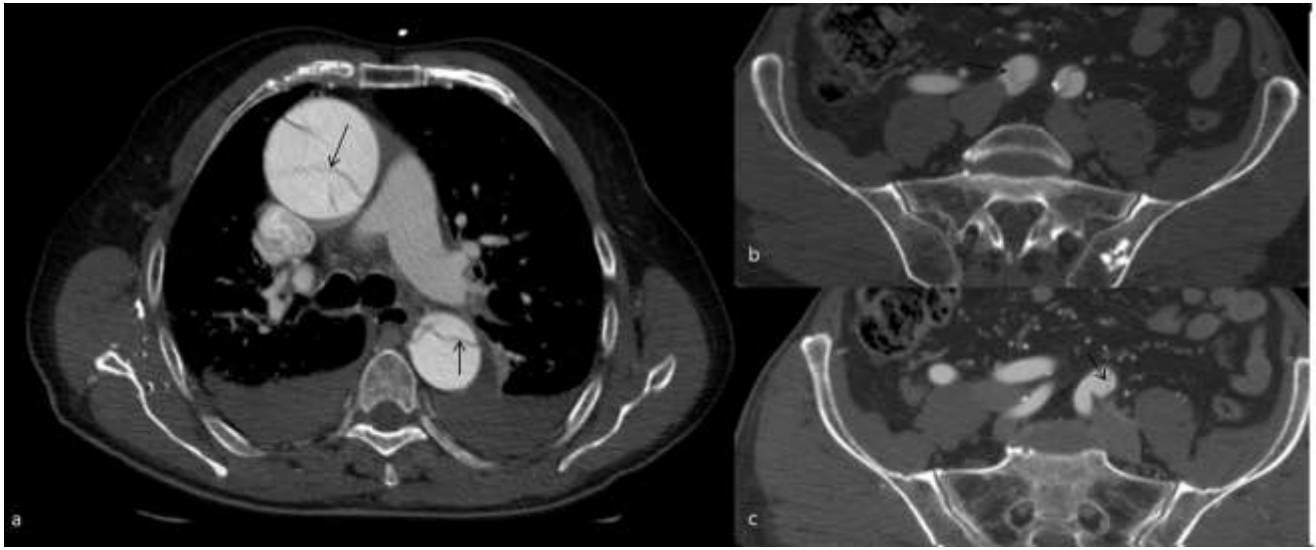

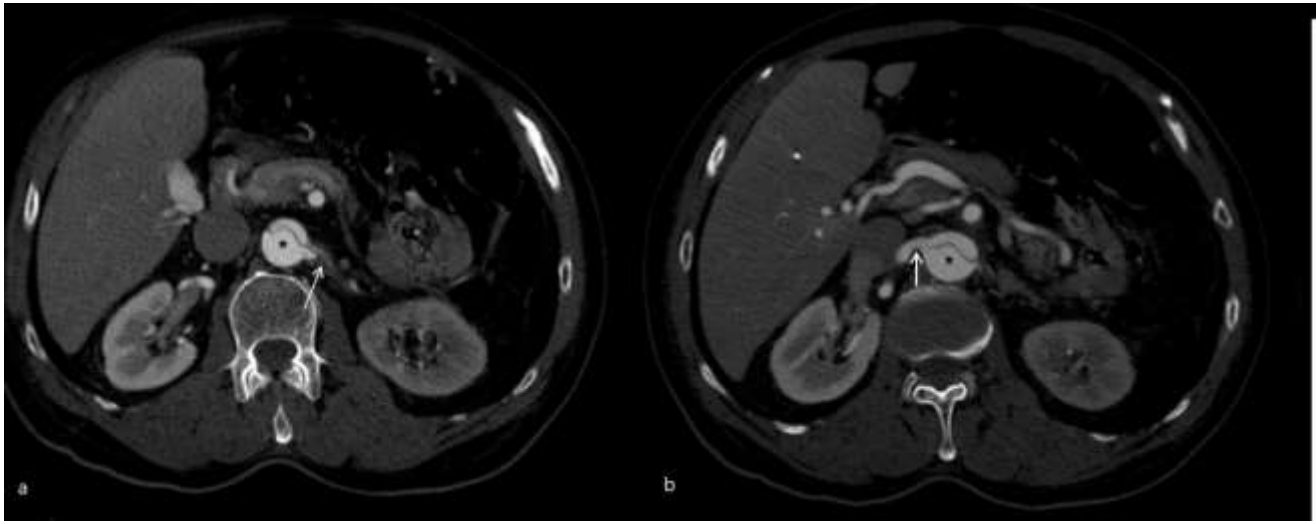

Intervenção Vascular
Aorta

- Aneurismas da aorta abdominal
  - >5.5 cm assintomáticos
  - 15 mm após a emergência das artérias renais
  - Angulação inferior a 60º
  - Iliacas > 8 mm
  - Calibre da aorta 36 mm supra-renal (anastomose)

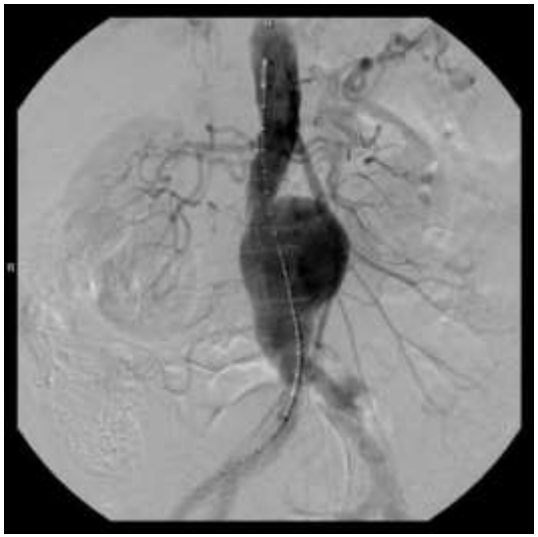

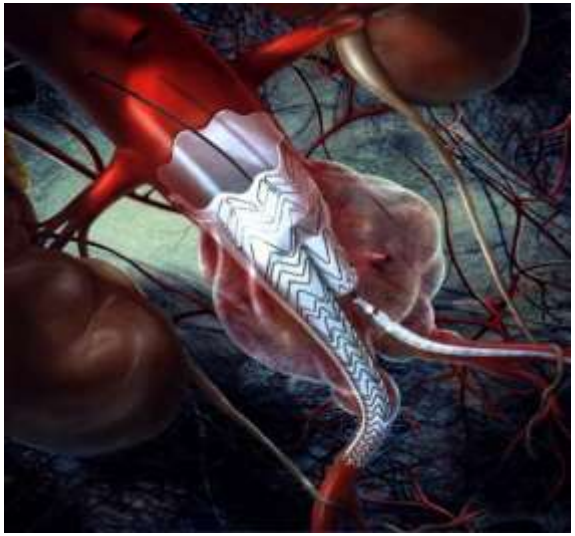

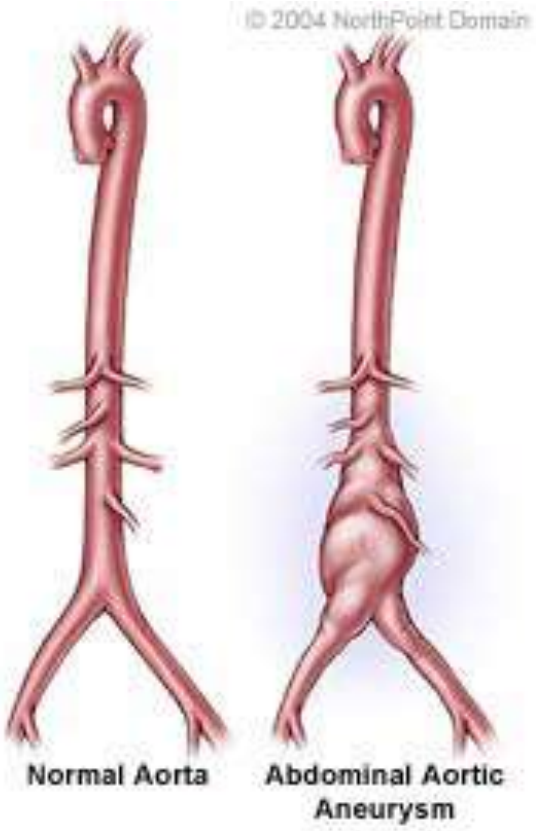

Intervenção Vascular
Arterial Visceral

- Isquémia mesentérica
  - Circulação colateral
    - tronco celíaco
    - mesentérica superior
    - mesentérica inferior

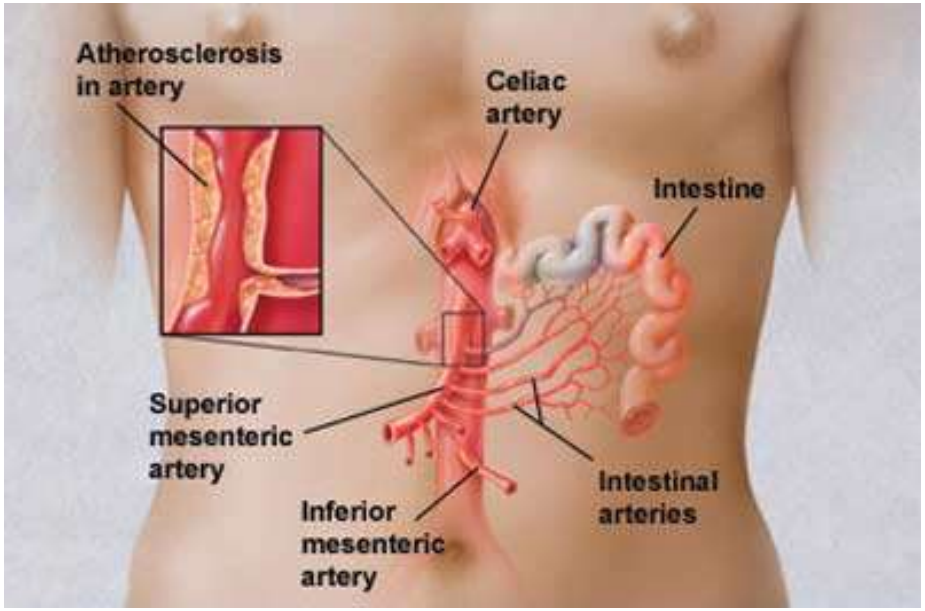

Intervenção Vascular
Arterial Visceral

Angina abdominal
(por estenose da mesentérica superior)

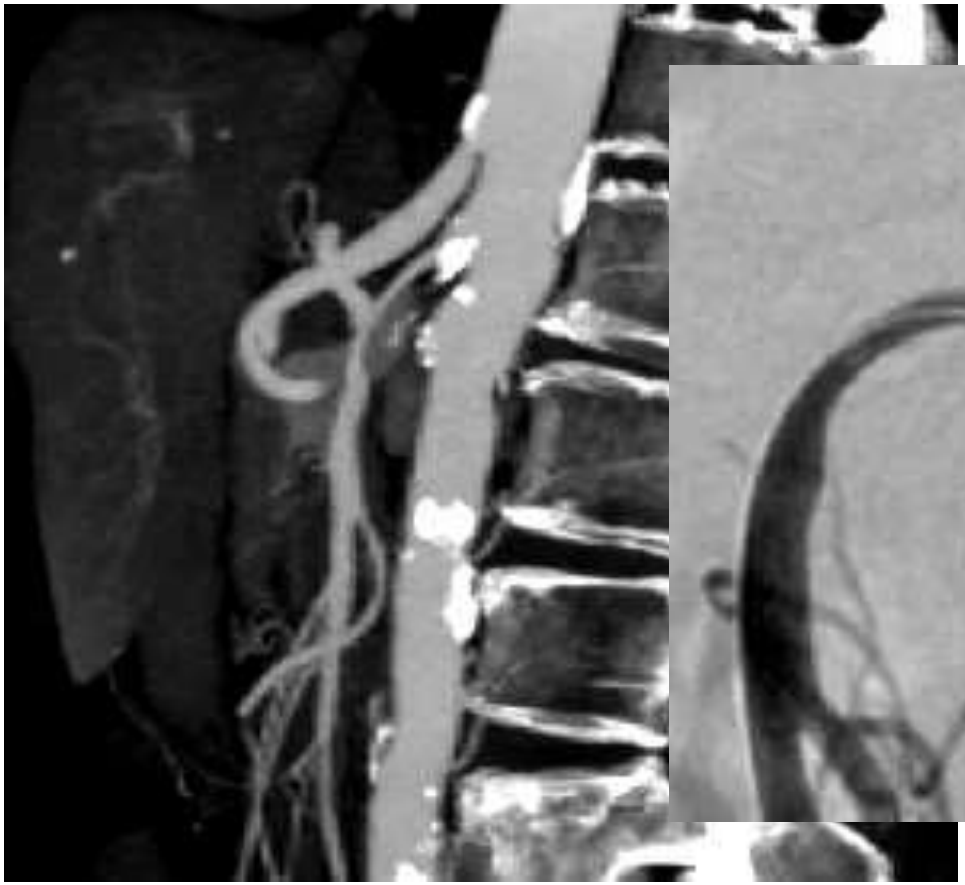

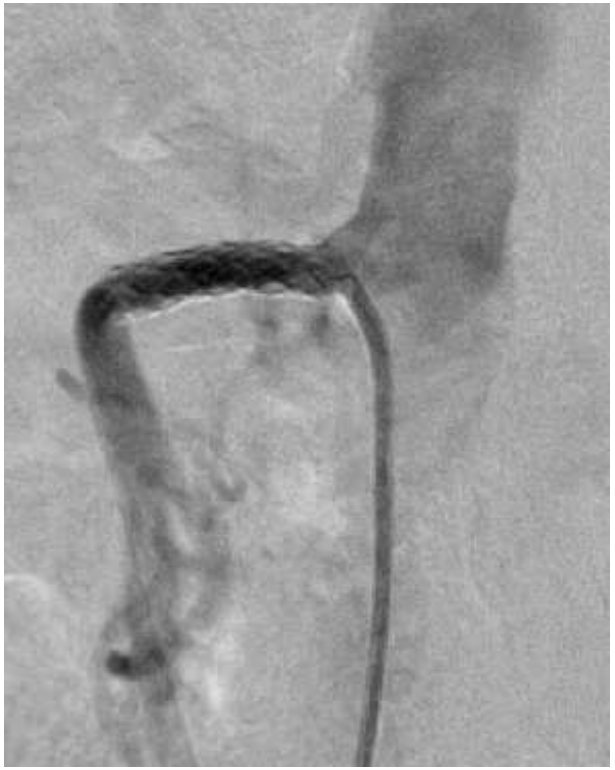

Intervenção Vascular
Arterial Visceral

- Transplante hepático
  - Angioplastia arterial, portal, venosa
  - Embolização esplénica
  - Intervenção biliar

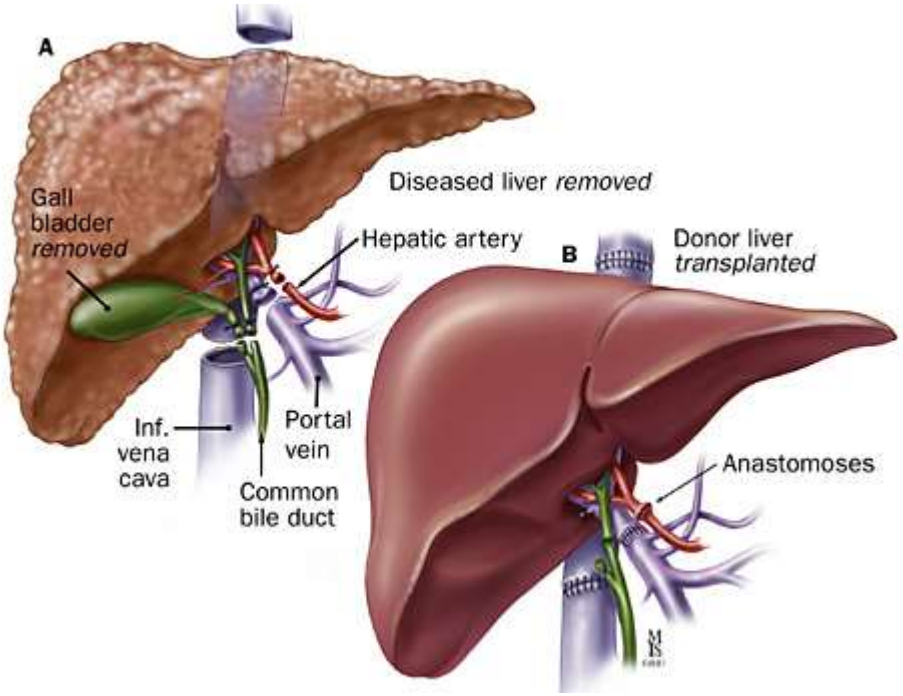

Intervenção Vascular
Arterial Visceral

Transplante hepático

Angioplastia arterial

Doppler – estenose da artéria hepática

Intervenção Vascular
Arterial Visceral

- Transplante renal
  - Angioplastia arterial
  - Embolização de rim não funcionante

Intervenção Vascular

Arterial Visceral – angioplastia rim transplantado

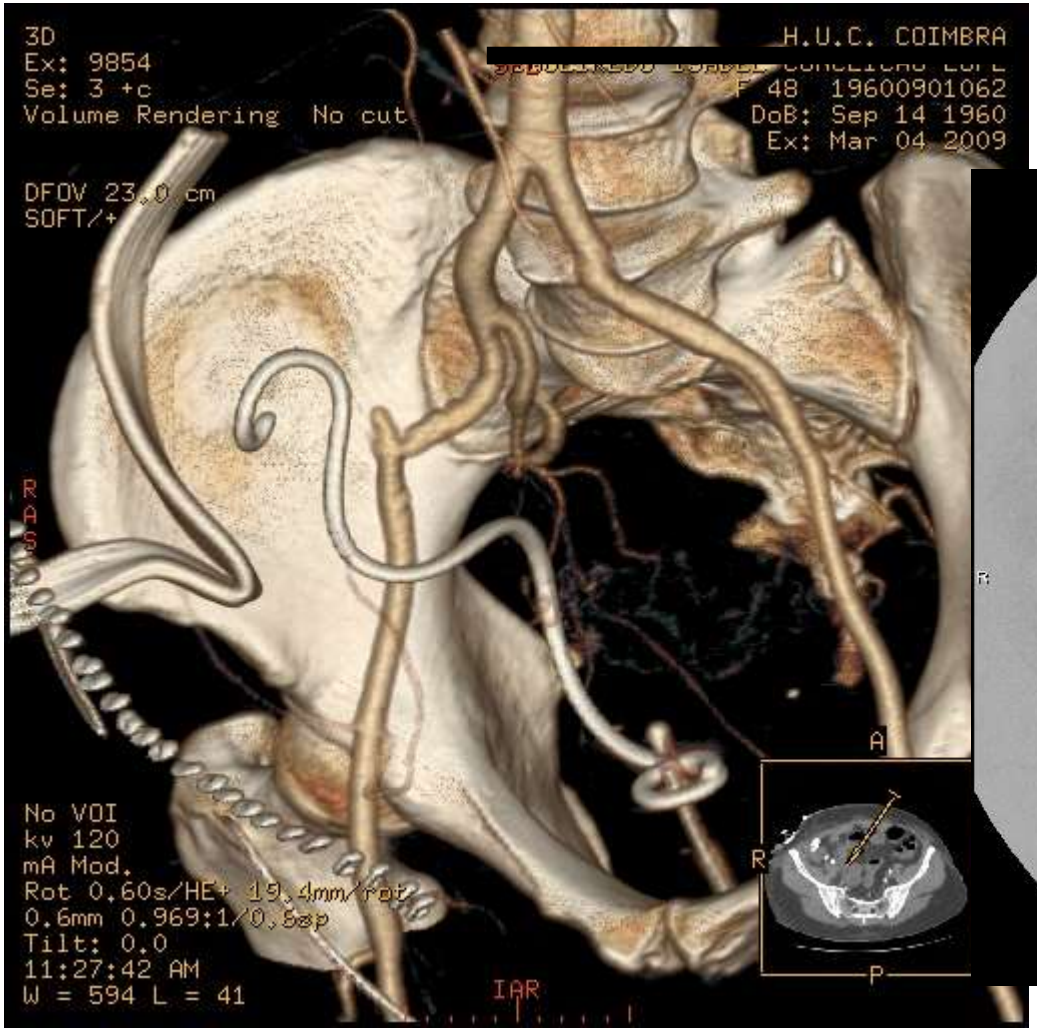

Intervenção Vascular

Arterial Visceral – embolização de rim não funcionante

- Hematúria
- HTA

Intervenção Vascular
Arterial Visceral – HTA

- Hipertensão reno-vascular
  - Causa mais frequente de hipertensão secundária (5% de todos os casos de HTA)

Intervenção Vascular

Arterial Visceral – HTA

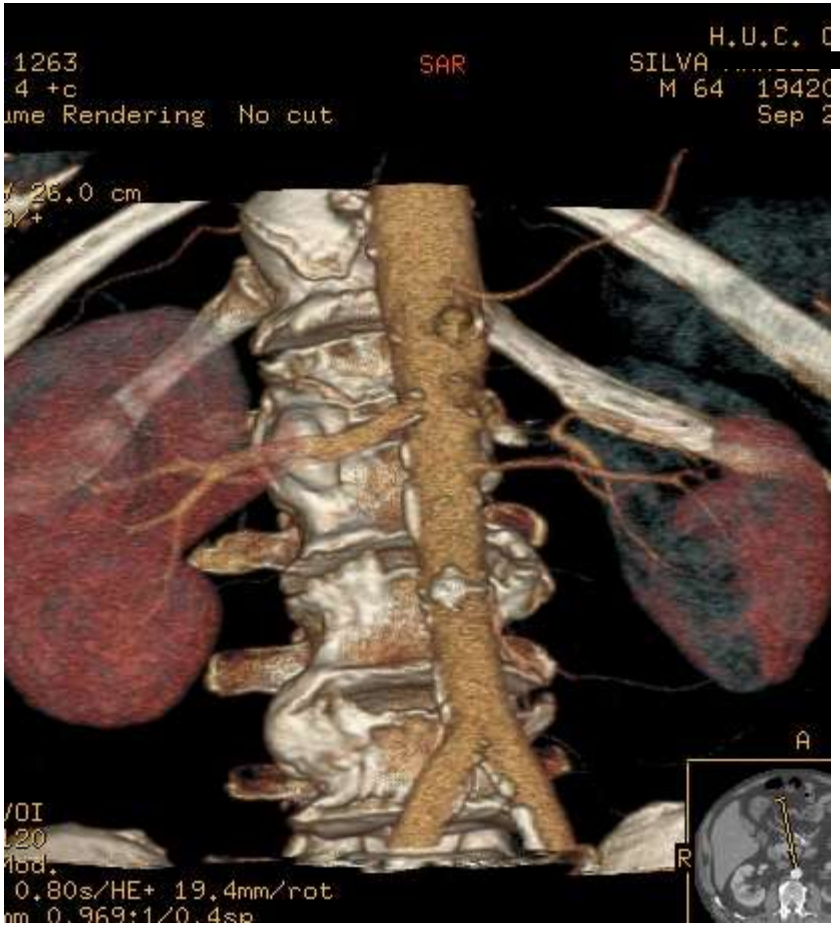

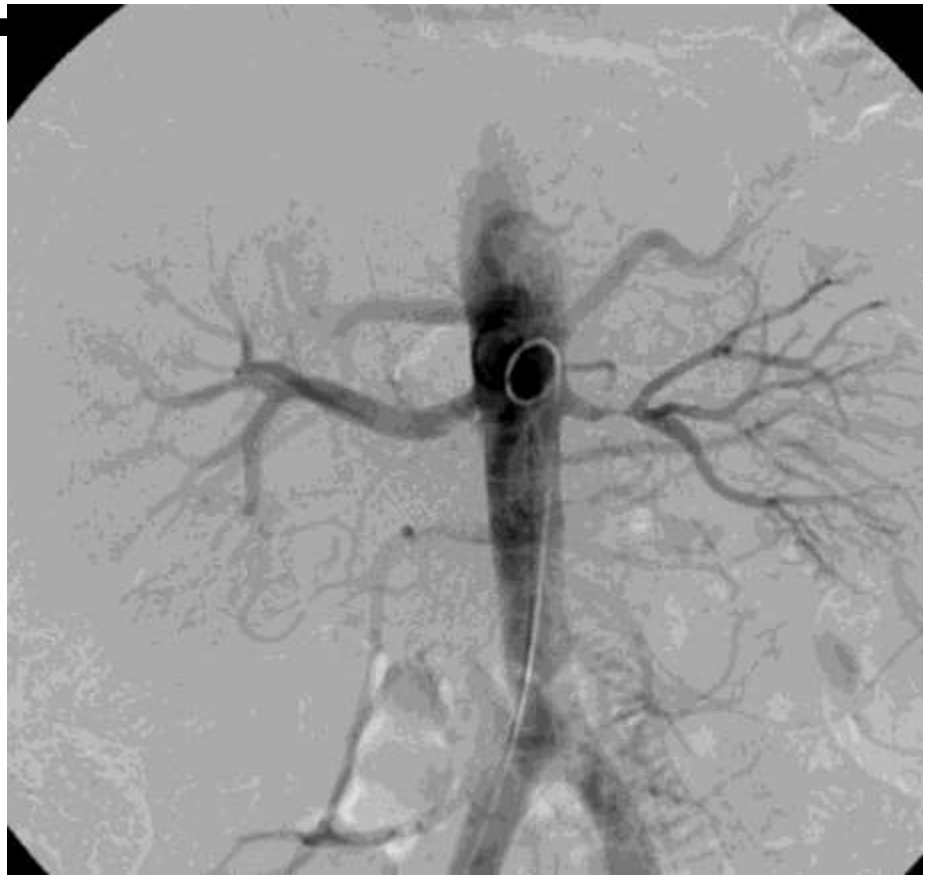

Intervenção Vascular
Arterial Visceral – HTA

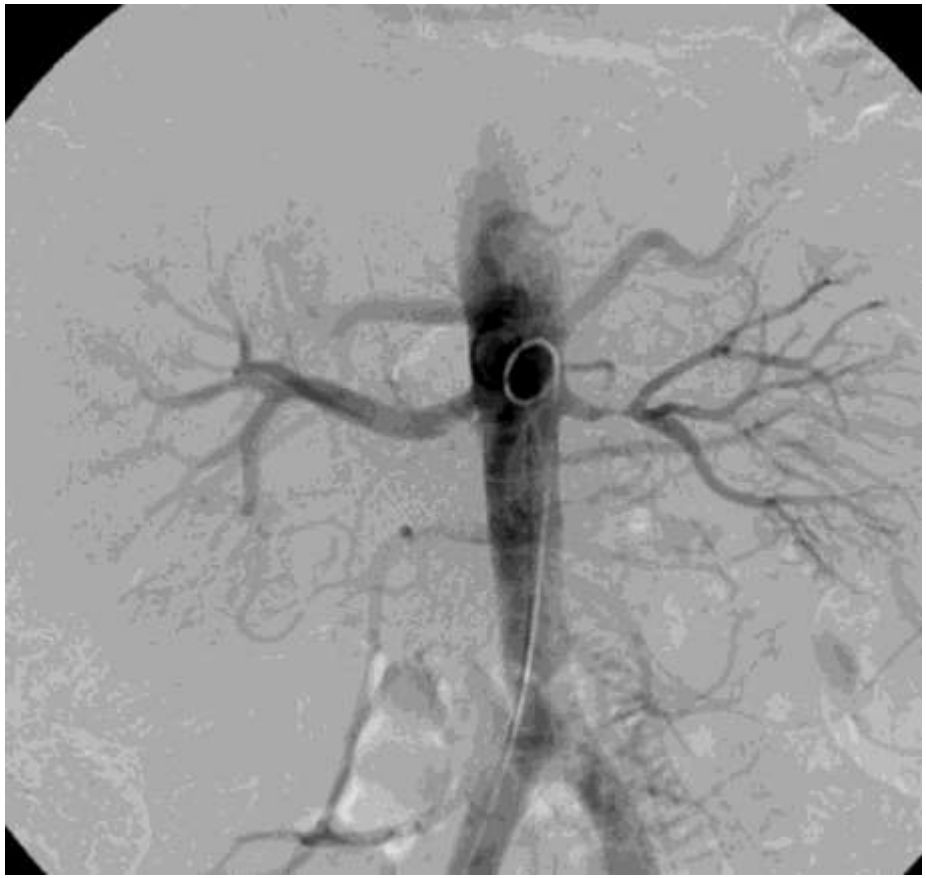

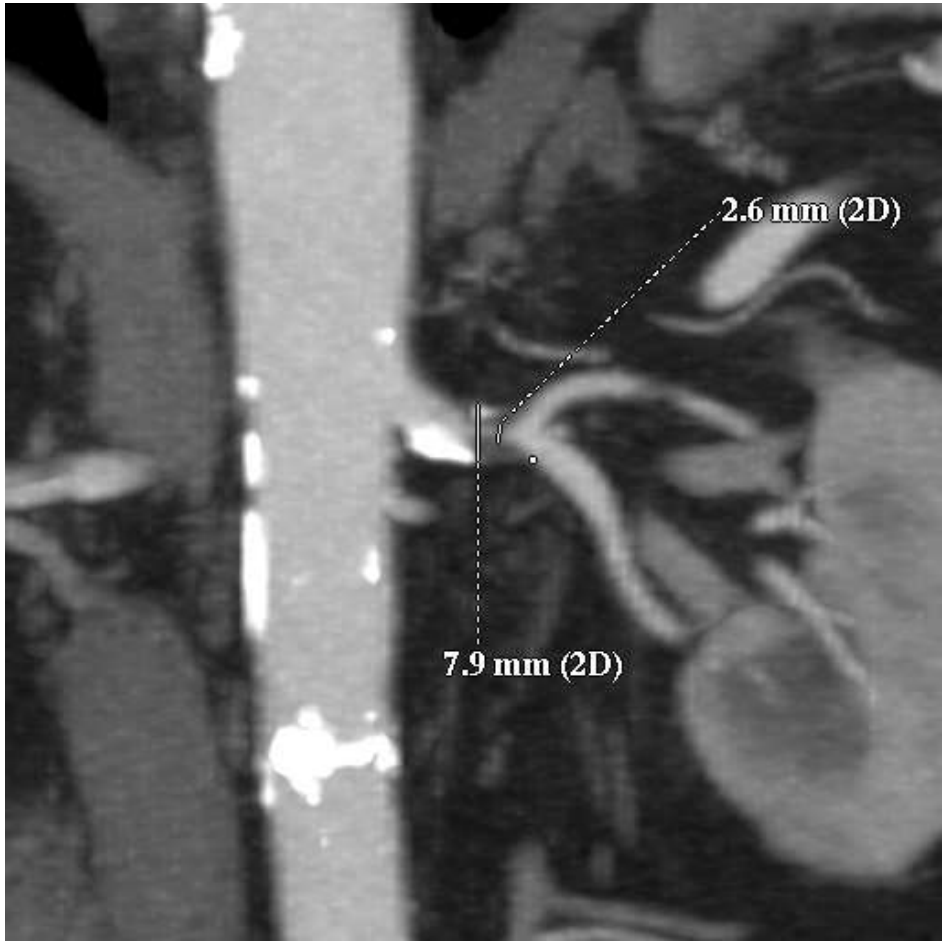

Intervenção Vascular
Arterial Visceral – HTA

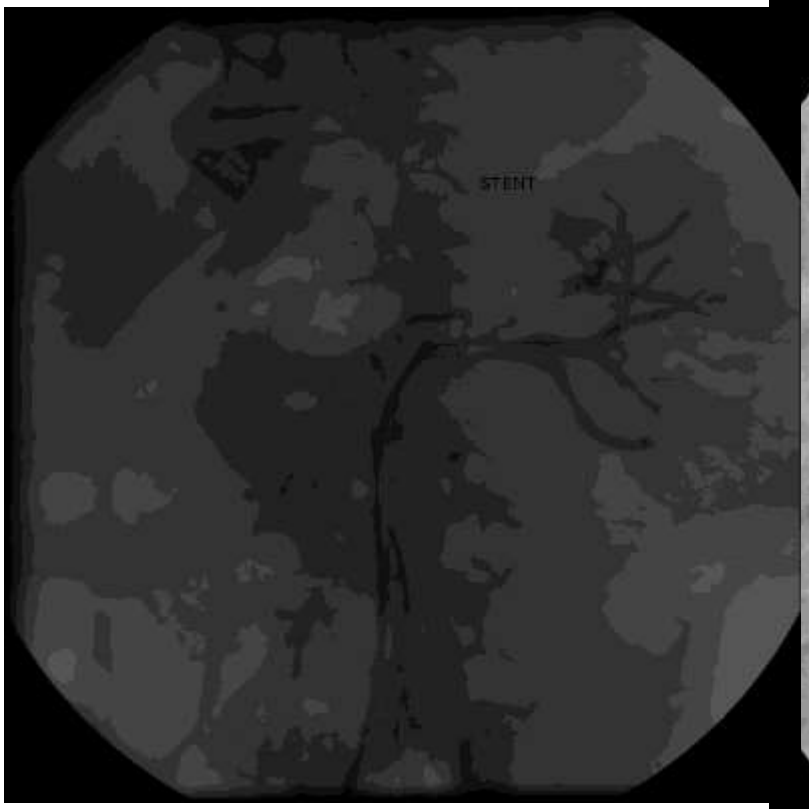

Intervenção Vascular
Arterial Visceral – controlo hemorrágico

- Detecção do vaso sangrante
- Embolização

Duration of action	Agents
Temporary	Gelfoam, autologus blood clot
Permanent	Mechanical agents-Coils, vascular plugs
	Microparticles-Polyvinyl alcohol particles
	Liquid polymers-Cynoacrylate glue, ethyl vinyl alcohol (Onyx)
	Liquid sclerosants-Ethyl alcohol, sodium tetradecyl sulfate

Intervenção Vascular
Arterial Visceral – controlo hemorrágico

1972 – Primeira embolização transarterial realizado por grupo liderado por Charles Dotter usando coágulo autólogo para embolização da artéria gastroepiploica direita e controlo de HDA

1974 – Tadavarthy et al primeiro uso de PVA para tratamento de hemorragia digestiva e MAV

1975 – Primeira descrição de *coils* por Cesare Gianturco

1996 – Desenvolvimento e aplicação de microesferas Tris-acril-gelatina (Embosferas) por Laurent et al

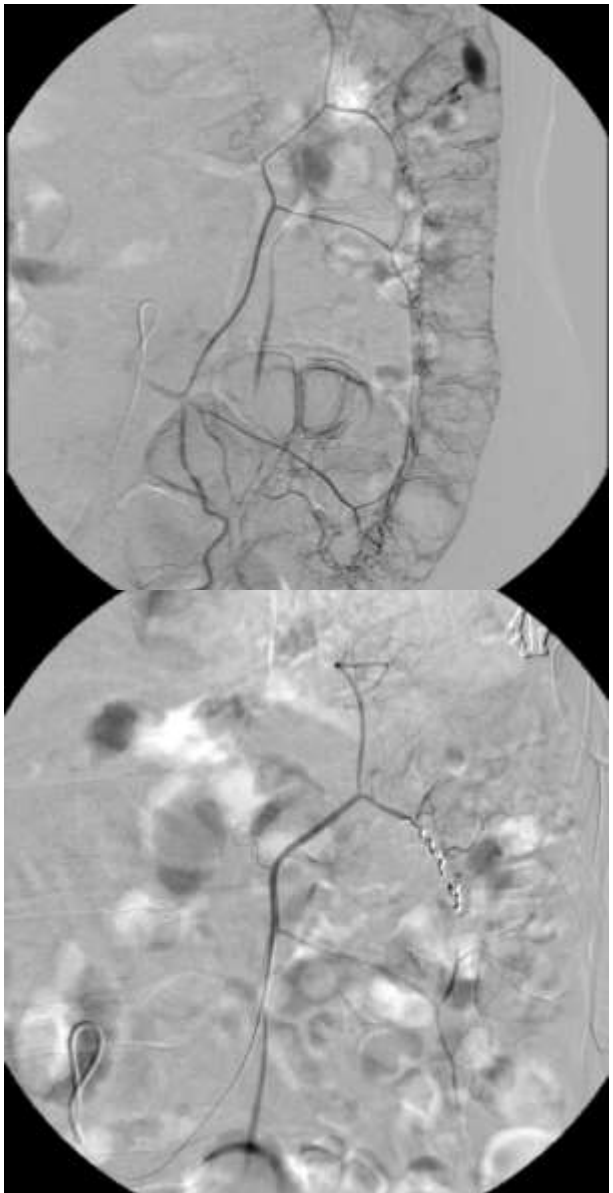

Intervenção Vascular

Arterial Visceral – controlo hemorrágico

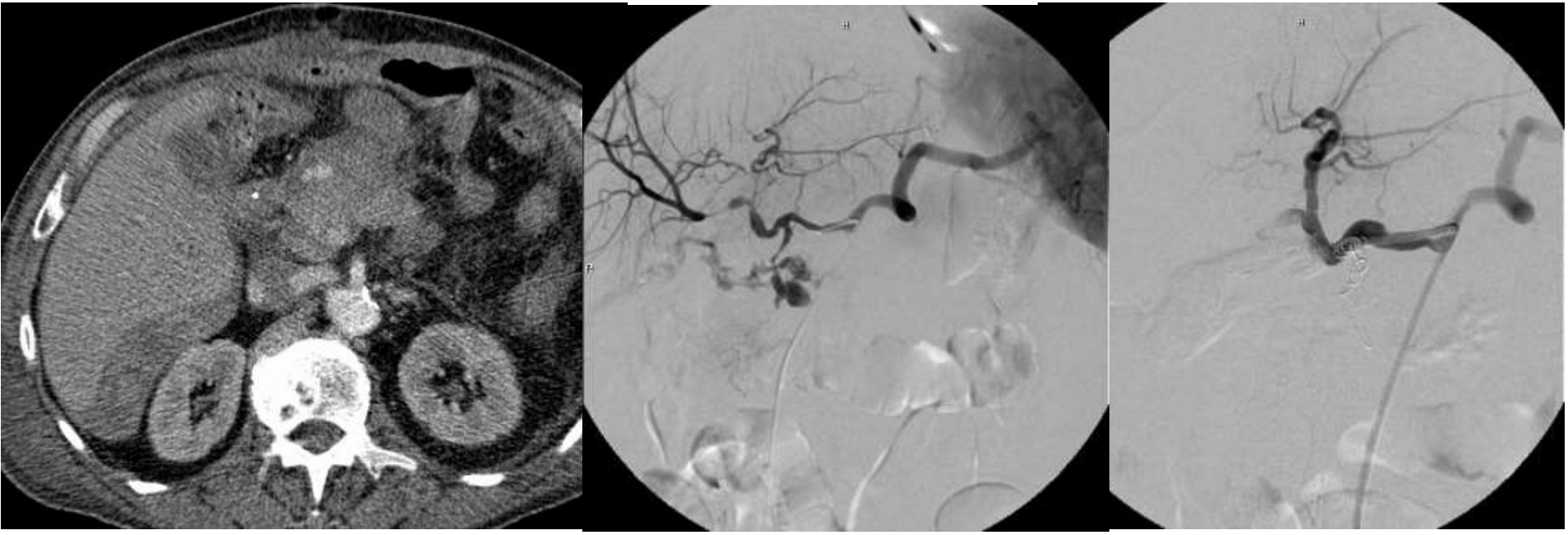

Intervenção Vascular

Arterial Visceral – controlo hemorrágico

Intervenção Vascular
Arterial Visceral – controlo hemorrágico

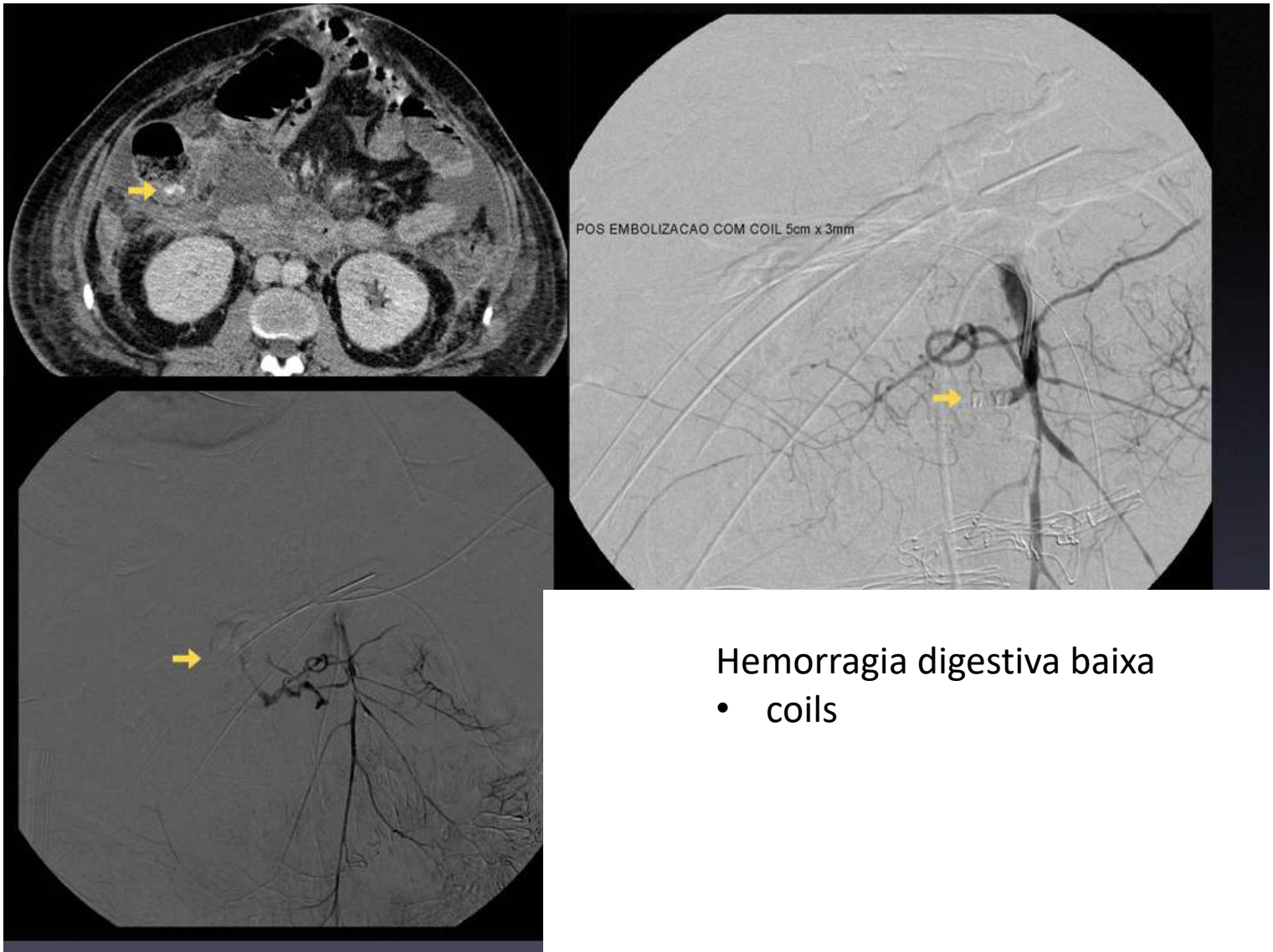

Hemorragia digestiva baixa

- coils

Intervenção Vascular
Arterial Visceral – controlo hemorrágico

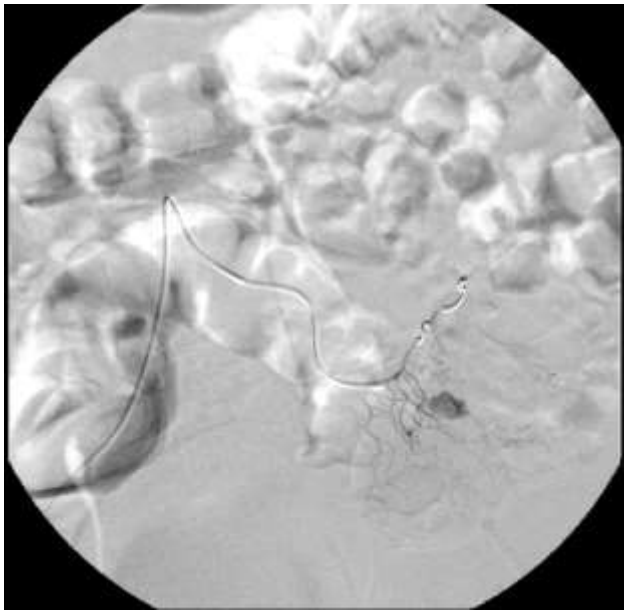

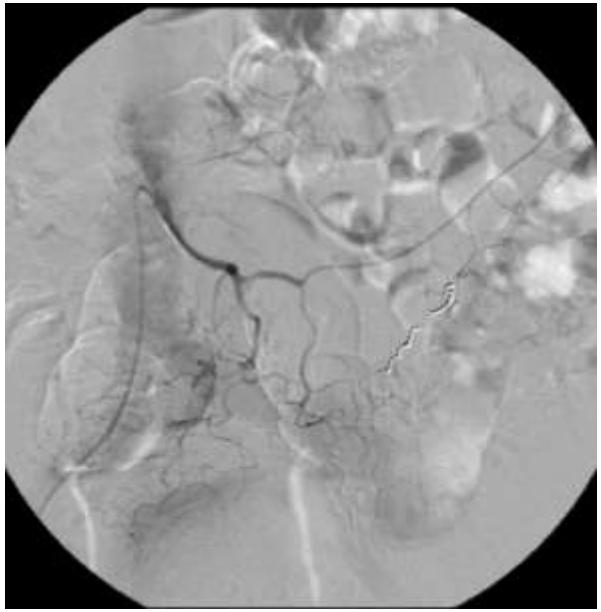

Hemorragia digestiva baixa

- coils

Intervenção Vascular
Arterial Visceral – controlo hemorrágico - hemoptises

- Expectoração com sangue do tracto respiratório baixo

- Definição de hemoptises maciças:
  - 100 -1000 ml / 24 h (200-600ml)

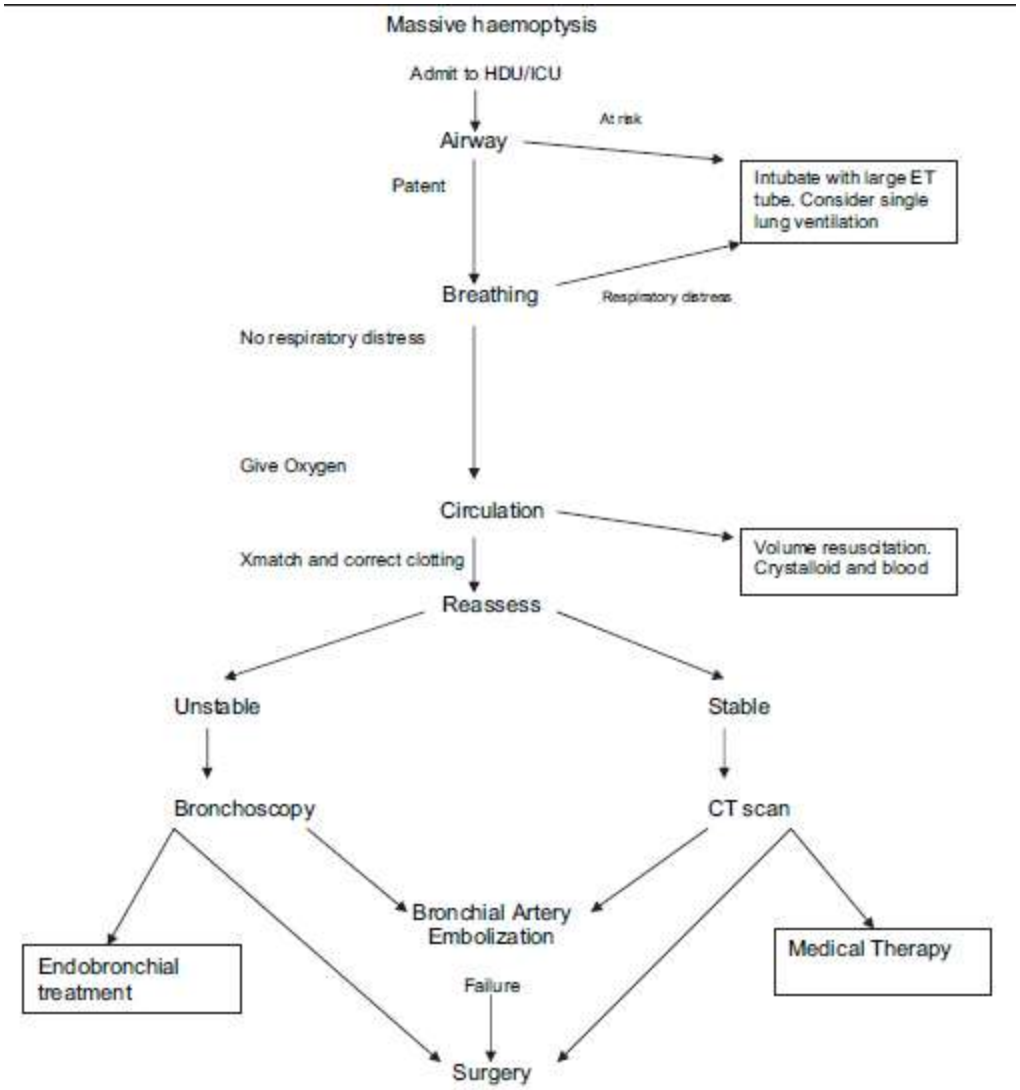

Adaptado de K Hurt and D Bilton; Acute Medicine 2012; 11 (1): 39-45

Intervenção Vascular
Arterial Visceral – hemoptises

- No doente estável:
  - 1º método de imagiológico de avaliação – AngioTC
    - Superior a angiografia no diagnóstico
    - Importante no planeamento da terapêutica

Rémy-Jardin M, Bouaziz N, Dumont P et al (2004) Bronchial and nonbronchial systemic arteries at multi-detector row CT angiography: comparison with conventional angiography. Radiology 233:741–749

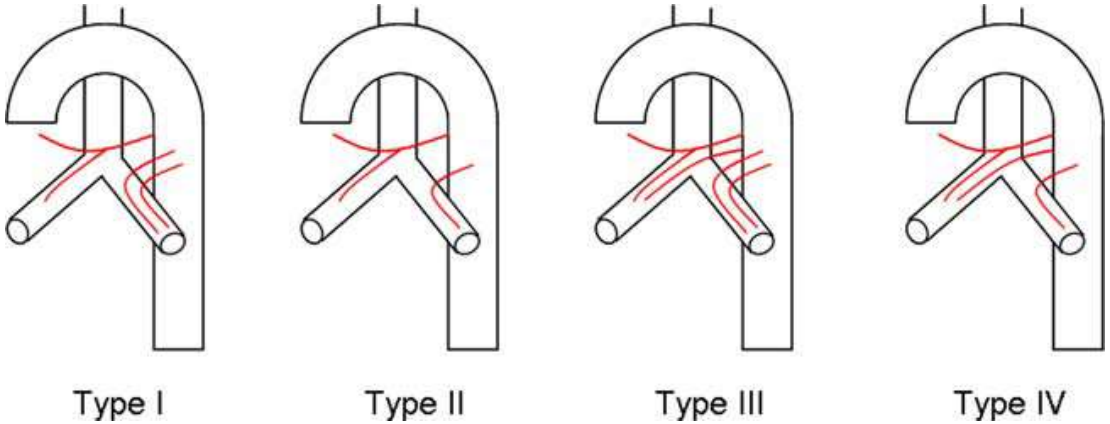

Intervenção Vascular

Arterial Visceral – hemoptises

Etiologia

- Embolização arterial brônquica

  H Racil et al. Endovascular treatment of haemoptysis: medium and long term assessment. Diagnostic and Interventional Imaging (2013) 94, 38-44

Table 1 Aetiologies of haemoptysis.

Aetiology	Number of patients	Percentage
Residual signs of pulmonary tuberculosis	18	33.96
Bronchial dilation	12	22.64
Non-operable bronchopulmonary cancer	5	9.43
Aspergilloma	5	9.43
Active pulmonary tuberculosis	5	9.43
Non-specific infectious pneumopathy	3	5.66
Arteriovenous malformation	1	1.88
Bronchogenic cyst	1	1.88
Idiopathic	3	5.66

Intervenção Vascular

Arterial Visceral – controlo hemorrágico - hemotises

Intervenção Vascular
Arterial Visceral – hemoptises

- Embolização arterial brônquica
  - Controlo imediato da hemorragia - 73-99%
  - Material de embolização (função da lesão vascular)
    - Particulas de PVA (500 – 1200 µm)
    - Coils
    - (gelfoam)
    - (onix)

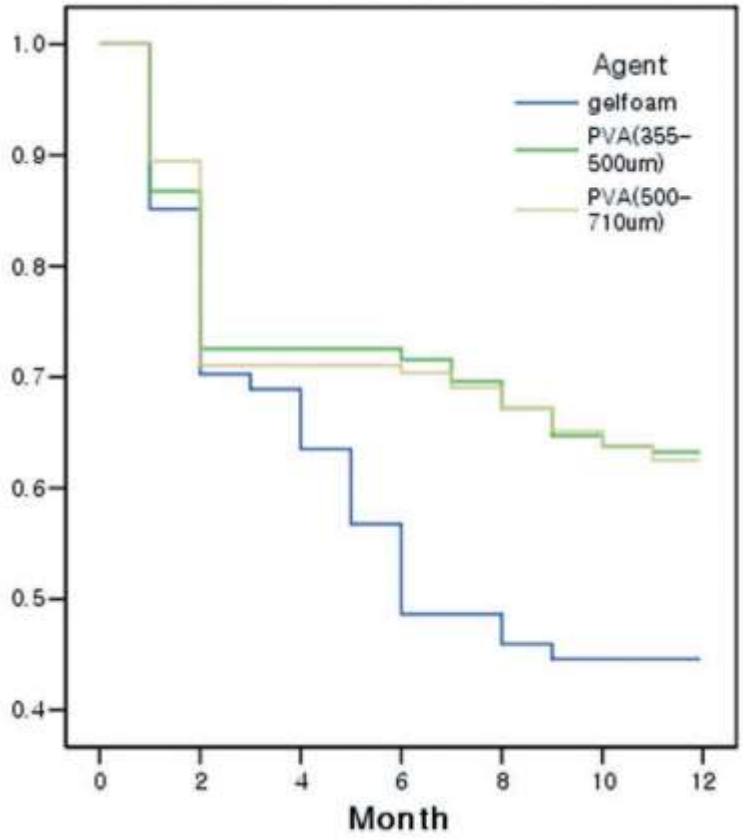

Seok Hahn et al. Korean J Radiol 2010;11:542-546

Intervenção Vascular
Arterial Visceral – hemoptises

Complicações

- Embolização arterial brônquica
  - Dor torácica (24-91%)
  - Disfagia (1-18%)
  - Enfarte medular (1,4-6,5%)
    - Artéria espinhal anterior origem nas artérias vertebrais mas também dos ramos radiculomedulares
  - Enfartes sistémicos
    - Cerebrais
    - Miocárdio

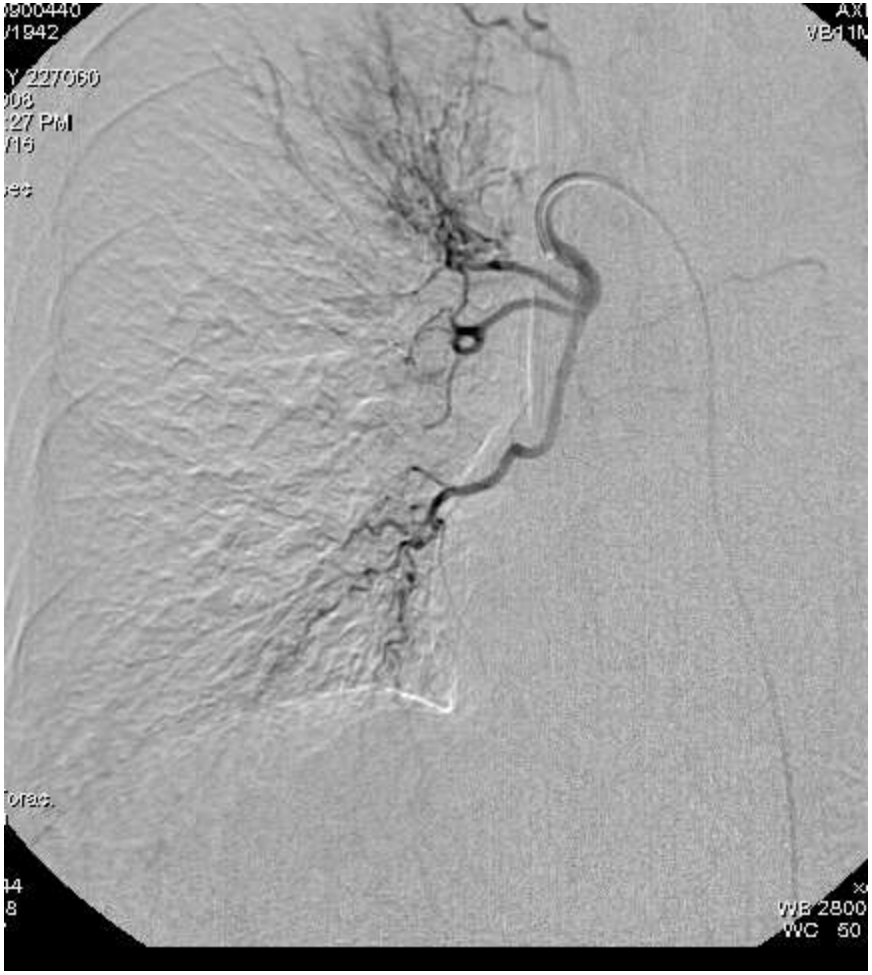

Intervenção Vascular

Arterial Visceral – hemoptises

Resultados a longo prazo

- Embolização arterial brônquica
  - Recorrência 10-55%
  - Dependente da patologia subjacente

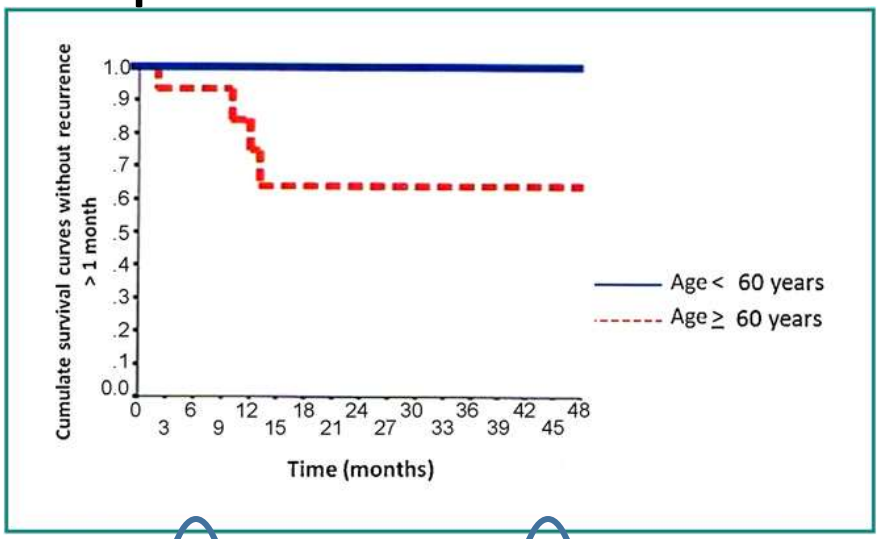

Study	Year of study	No. of patients	Immediate control, n	Recurrence, n
Remy et al. [31]	1977	49	41 (84%)	14 (28.6%)
Rabkin et al. [33]	1987	306	278 (90.8%)	103 (33.7%)
Hayakawa et al. [35]	1992	58	50 (86.2%)	14 (28%)
Ramakantan et al. [36]	1996	140	102 (73%)	38 (27.1%)
Mal et al. [37]	1999	56	43 (77%)	31 (55.3%)
Swanson et al. [38]	2002	54	51 (94%)	13 (24.1%)
Poyanli et al. [39]	2007	140	138 (98.5%)	14 (10%)
Lee et al. [71]	2008	70	69 (99%)	25 (26%)
Chun et al. [70]	2009	50	43 (86%)	14 (28%)

Intervenção Vascular
Arterial Visceral – controlo hemorrágico

Resultados a longo prazo

- Embolização arterial brônquica

  *H Racil et al. Endovascular treatment of haemoptysis: medium and long term assessment. Diagnostic and Interventional Imaging (**2013**) 94, 38-44*

Table 2 Result of the embolisation according to the underlying disease.

Underlying disease	BAE ($n = 46$)	No recurrence ($n = 34$)[a] (%)	Recurrence ($n = 12$) (%)	*P* value
Residual signs of tuberculosis (excluding aspegilloma graft)	16	13 (81.25)	3 (18.7)	0.3
Bronchial dilation	8	8 (100)	0	0.07
Non-operable bronchopulmonary cancer	4	3 (75)	1 (25)	0.7
Aspergilloma	5	1 (20)	4 (80)	0.013
Active pulmonary tuberculosis	5	4 (80)	1 (20)	0.6
Non-specific infectious pneumopathy	3	2 (66.67)	1 (33.34)	0.6
Arteriovenous malformation	1	1 (100)	0	0.7
Bronchogenic cyst	1		100	0.2
Idiopathic	3	2 (66.67)	1 (33.34)	0.6

BAE: bronchial artery embolisation.

[a] Including four drop-outs between 10 and 20 months and two deaths at 12 and 18 months.

Intervenção Vascular

Arterial Visceral – controlo hemorrágico

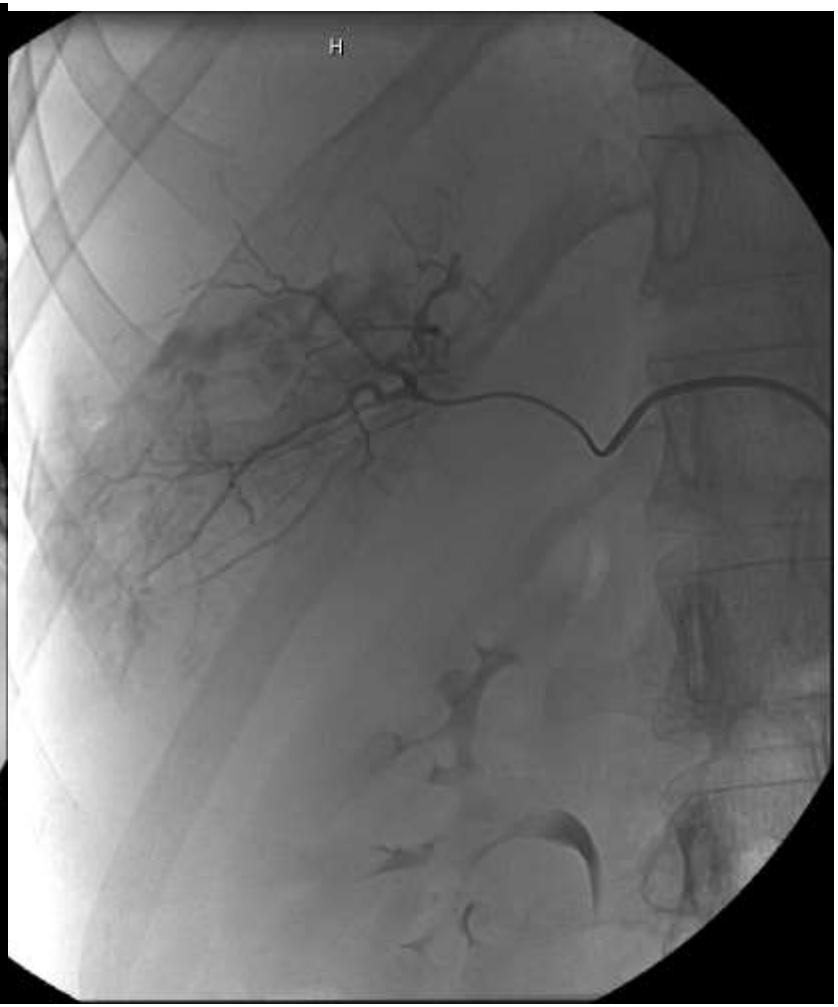

Biópsia hepática percutânea

Intervenção Vascular

Arterial Visceral – controlo hemorrágico

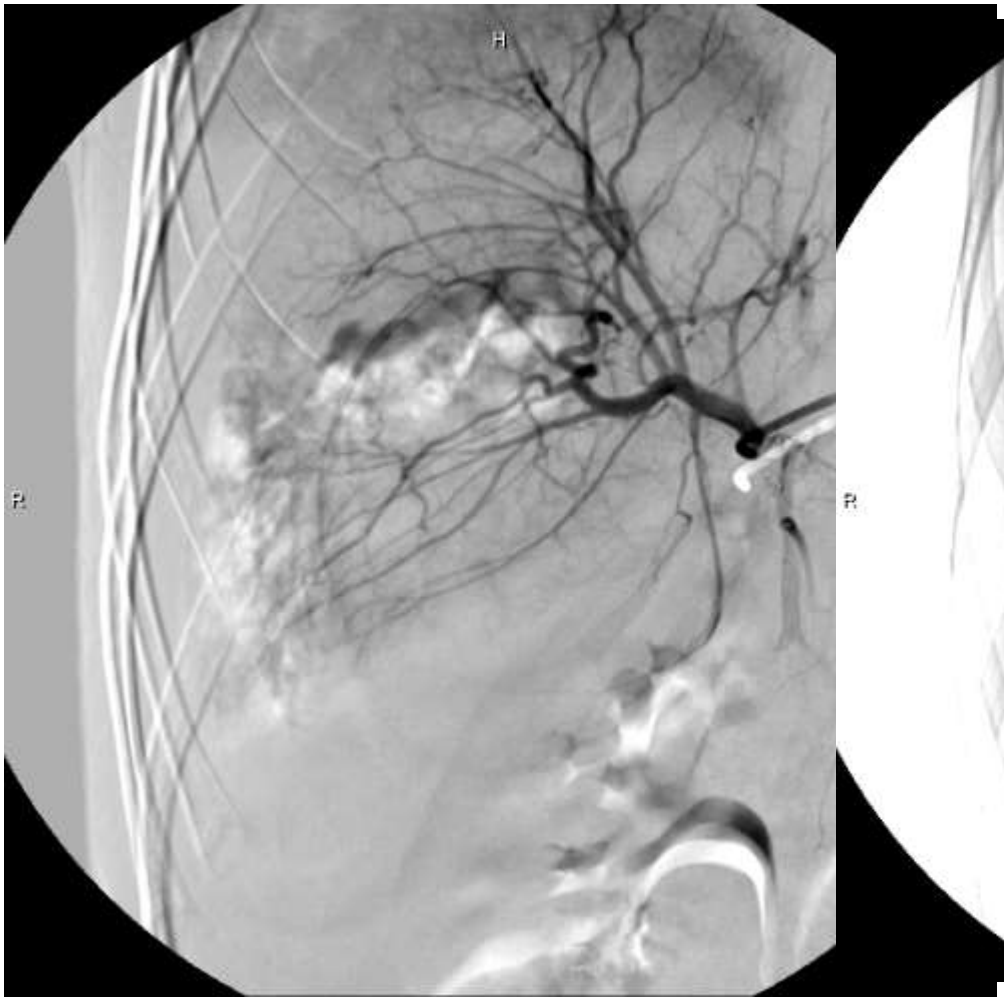

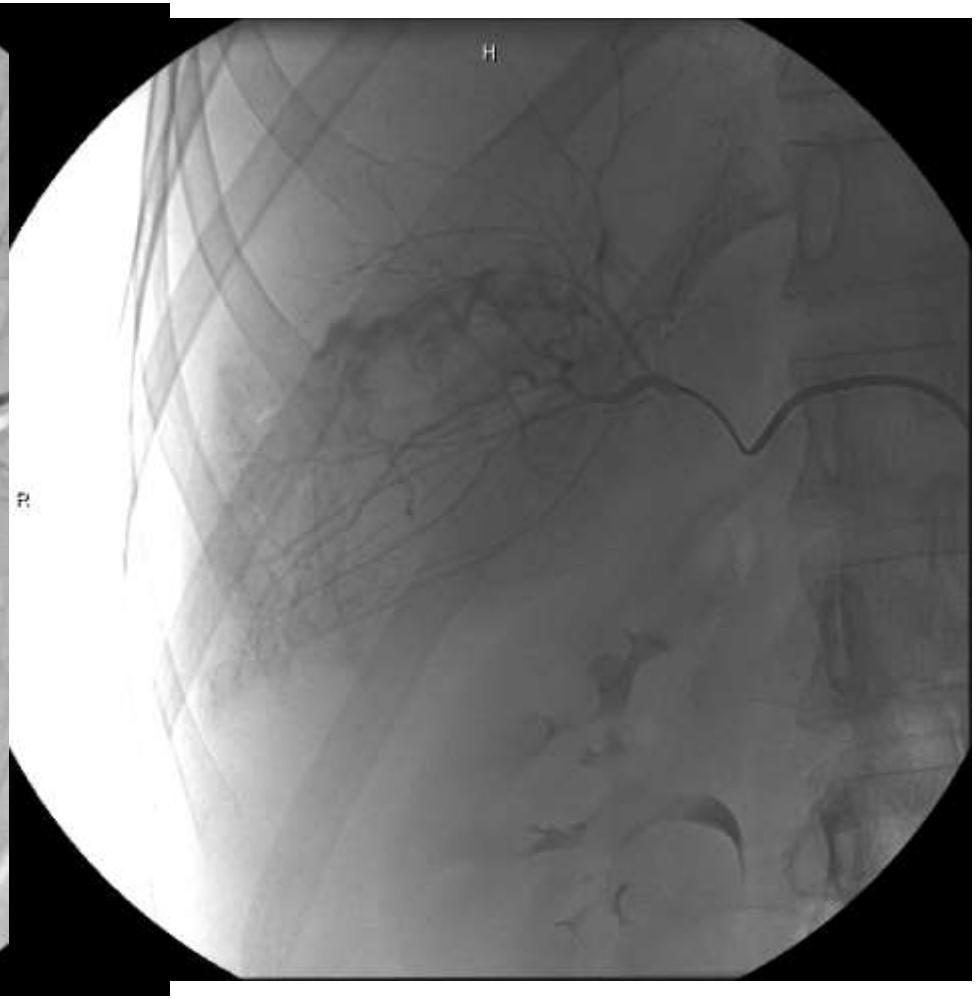

Intervenção Vascular

Arterial Visceral – controlo hemorrágico

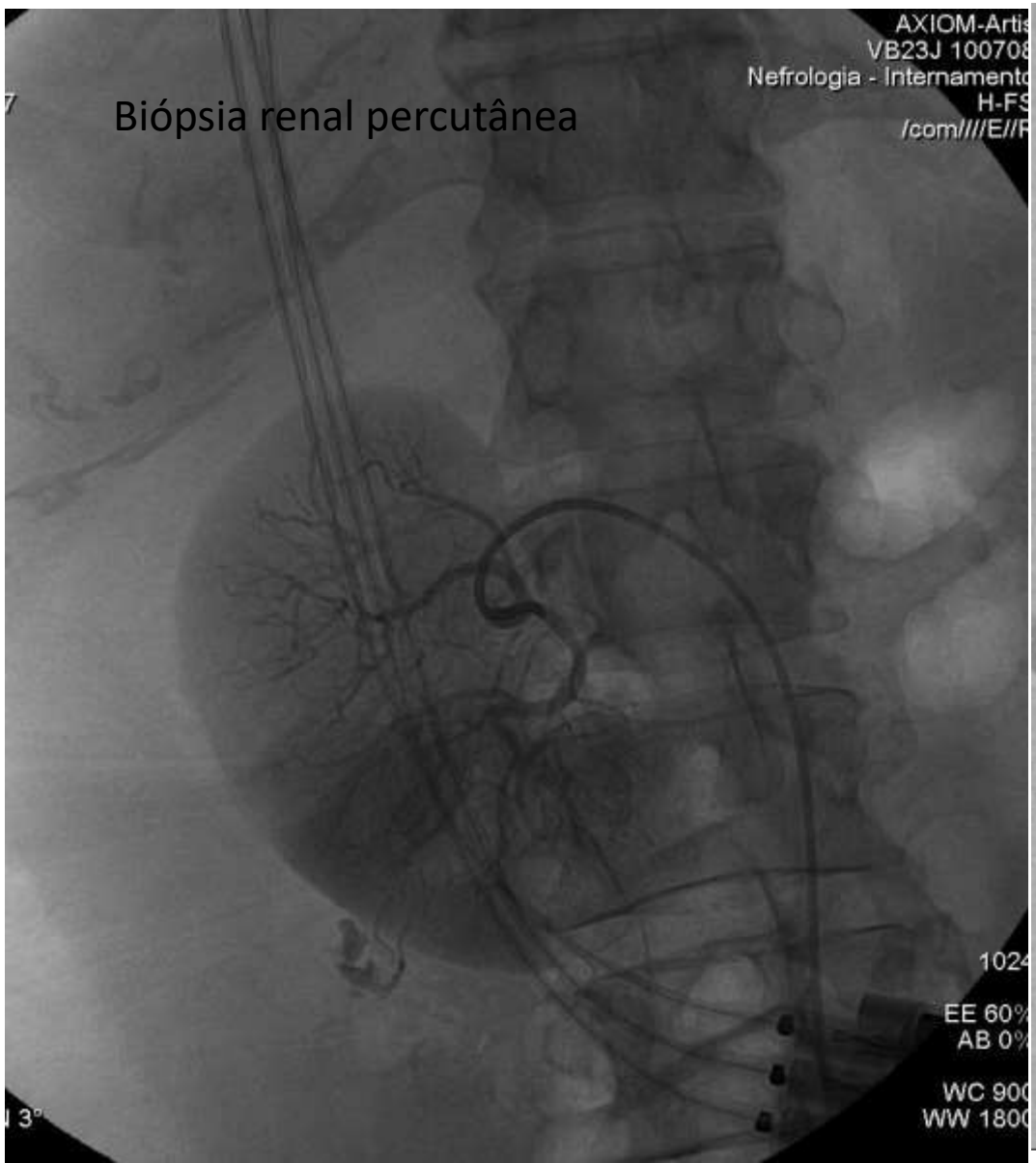

Intervenção Vascular
Arterial Visceral – controlo hemorrágico

Pós tentativa de colocação de cateter venoso central na subclavia

Intervenção Vascular
Venosa – colocação de filtro na veia cava

Indicações na Trombo-Embolia Pulmonar

- Tratamento "standard"- anticoagulação
- Filtro cava
  - Terapêutica adjuvante ou alternativa
  - Indicações absolutas
    - TEP de causa venosa apesar de anticoagulação; - contraindicação à anticoagulação; - incapacidade de conseguir adequada anticoagulação
  - Indicações relativas
    - trombose venosa profunda iliocava; - trombo móvel de grandes dimensões; - dificuldade em atingir anticoagulação terapêutica; - TEP maciça tratada com trombolíse ou trombectomia; - TEP crónica tratada com tromboendarterectomia; - trombolíse para trombose venosa profunda; - TEP com reserva cardiopulmonar reduzida
  - Indicações profiláticas
    - pacientes com traumatismo, procedimento cirúrgico ou condição médica com alto risco de TEP

John A. Kaufman et al. Guidelines for the Use of Retrievable and Convertible Vena Cava Filters: Report from the Society of Interventional Radiology Multidisciplinary Consensus Conference J Vasc Interv Radiol 2006; 17:449–459

Intervenção Vascular
Venosa – colocação de filtro na veia cava

Controvérsia

- Grande variabilidade no uso

A Baadh et al. Indications for Inferior Vena Cava Filter Placement: Do physicians comply with guidelines? J Vasc Interv Radiol ***2012***

A Meltzer et al. Clinical, demographic, and medicolegal factors associated with geographic variation in inferior vena cava filter utilization: An interstate analysis. Surgery ***2013***

Table 4. SIR Indication Compliance for IVC Filter Insertion (11)

Indication*	IR	VS	IC
None (meets no indication)	41 (20.5)	51 (22.9)	3 (20)
Absolute	110 (55.0)	99 (44.4)	5 (33.3)
Recurrent VTE with AC	21 (10.5)	20 (9.0)	1 (6.7)
Contraindication to AC	84 (42.0)	78 (35.0)	4 (26.7)
Complication of AC	5 (2.5)	1 (0.01)	0 (0.0)
Relative	44 (22.0)	51 (22.9)	7 (46.7)
Prophylactic	5 (2.5)	22 (9.9)	0 (0.0)
Grand total	200 (100.0)	223 (100)	15 (100)

Values in parentheses are percentages. AC = anticoagulation, IC = interventional cardiology, IR = interventional radiology, IVC = inferior vena cava, VS = vascular surgery, VTE = venous thromboembolism.
* Absolute indications, relative indications, prophylactic indications, and contraindications to filter placement are provided in Table 1.

Intervenção Vascular
Venosa – colocação de filtro na veia cava

Controvérsia

- Grande variabilidade no uso

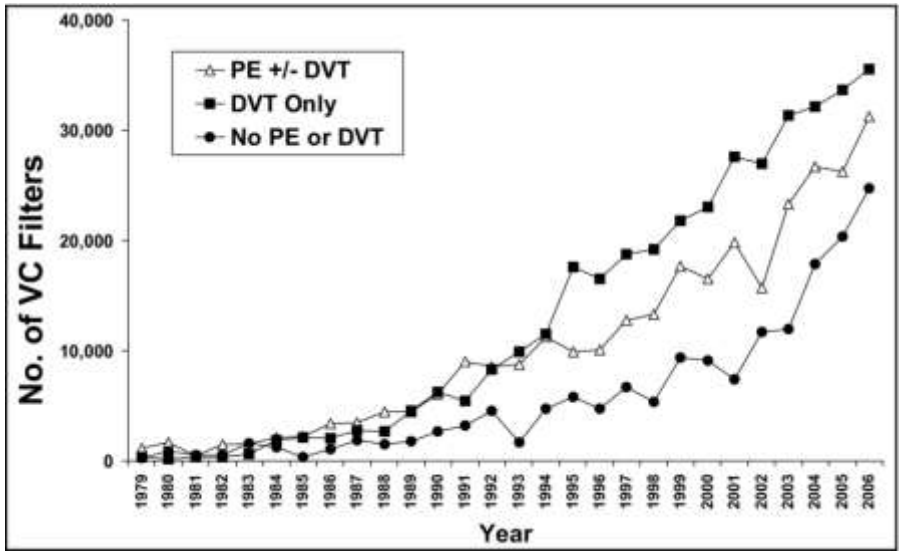

Table Mortality in Patients with Unstable PE[7,8]

Therapy	No. Treated	Hospital Mortality
Anticoagulants alone	38,000	51%
Anticoagulants with VCF	23,850	33%
Embolectomy alone	430	58%
Embolectomy with VCF	520	25%
Thrombolytic RX alone	14,760	18%
Thrombolytic RX with VCF	6630	7.6%

PE = pulmonary embolism; RX = treatment; VCF = vena cava filter.

Stein PD, Matta F, Keyes DC, Willyerd GL. Impact of inferior vena cava filters on in-hospital case fatality rates from pulmonary embolism. Am J Med. 2012;125:478-484.

Stein PD, Matta F. Case fatality rate with pulmonary embolectomy for acute pulmonary embolism. Am J Med. 2012;125:471-477.

- **Uso de filtro cava nos doentes <u>hemodinamicamente instáveis</u> com TEP**

J Dalen, P Stein. Are Vena Cava Filters Effective in the Treatment of Pulmonary Embolism? The American Journal of Medicine, Vol 126, No 10, October 2013

Intervenção Vascular
Venosa – colocação de filtro na veia cava

- Remoção do filtro temporário
  - Complicações
  - Recomendação da FDA em 2010 *" the removal of retrievable IVC filters as soon as their protection from pulmonary embolism is no longer deemed necessary"*

Table 2. Reported Incidences of Trackable Adverse Events (2,7,10,12,13,24,43,53,55–72)

Event	Reported Rate (%)
IVC penetration* (7,24,55–59)	0–41
Filter movement* (7,10,12,24,56,60–63)	0–18
Filter fracture (24,43)	2–10
Recurrent PE (24,56,61,53–65)	0.5–6
Access site thrombus, all types (7,53,64,65)	0–25
IVC occlusion (13,24,42,55,56,59,62,63,68)	2–30
Insertion problems (7,24,43,56,51–63,65,67,69,70)	5–23
Other complications (2,71,72)	1–15

* Clinically significant penetration and movement are believed to be rare. The rate of clinically significant penetration has been reported to be 0.4% (72), but is not precisely defined in the literature.

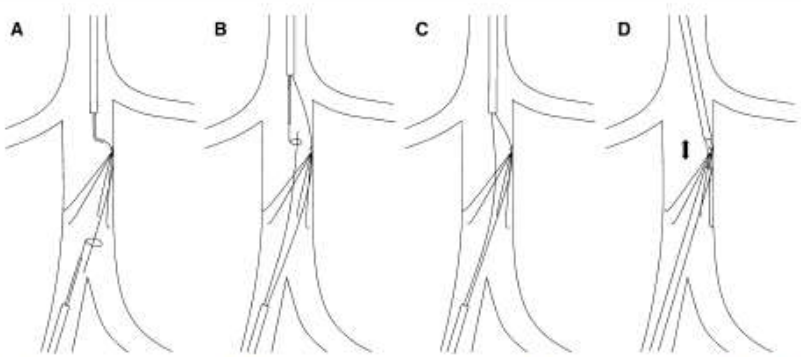

Fig. 8 Sandwich technique (parallel wire and dual sheath technique). **A** Femoral and jugular access is achieved: Wire directed between filter and caval wall by way of jugular access, then snared from the femoral access and externalized. **B** Wire introduced on opposite side of filter "nose" by way of femoral access and snared by way of jugular access. **C** This maneuver results in externalized double wires around the filter "nose." **D** Sheaths are then advanced adjacent to the filter, and force is applied in cranial and caudal directions (*double-ended arrow*) to "rock" the filter free

Intervenção Vascular
Síndrome da Veia Cava Superior

- Dificuldade no retorno venoso da circulação torácica superior ao coração
- Cianose e edema da face, pescoço e membros superiores
- Dispneia e circulação colateral
- Apresentação
  - aguda/subaguda
  - Progressiva 2-4 semanas
- 1ª manisfestação do doença

A Talens et al, Tratamiento inicial del síndrome de vena cava superior de causa neoplásica mediante endoprotesis.Med Clin 2013; 140(2):59-65

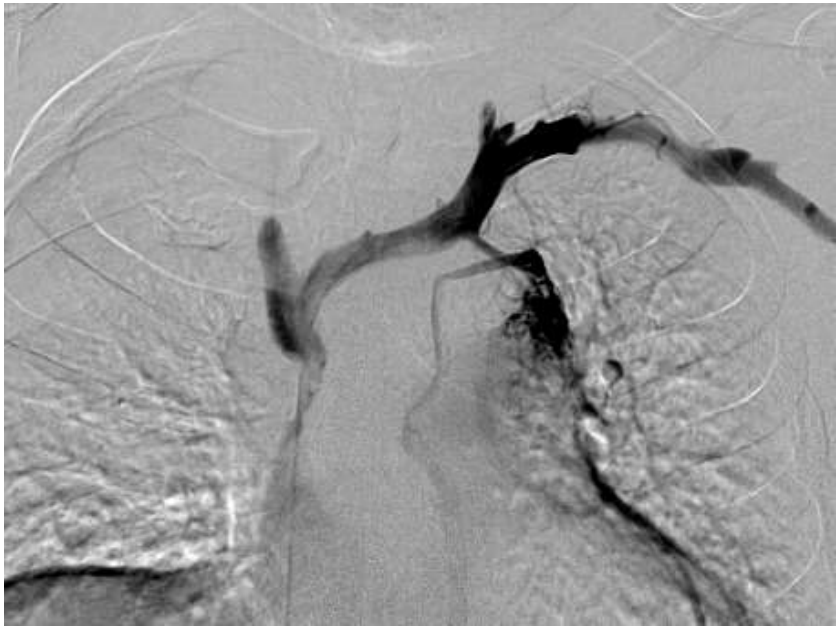

Intervenção Vascular
Síndrome da Veia Cava Superior

- Procedimento
  - Angioplastia com balão na etiologia benigna

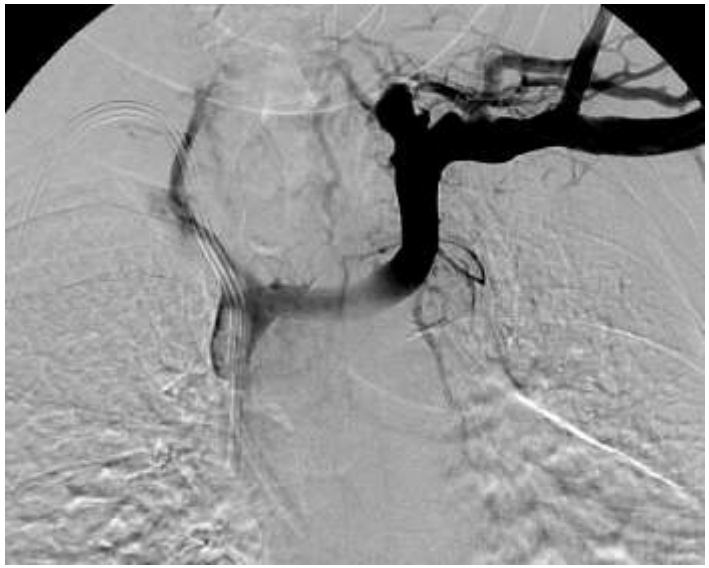

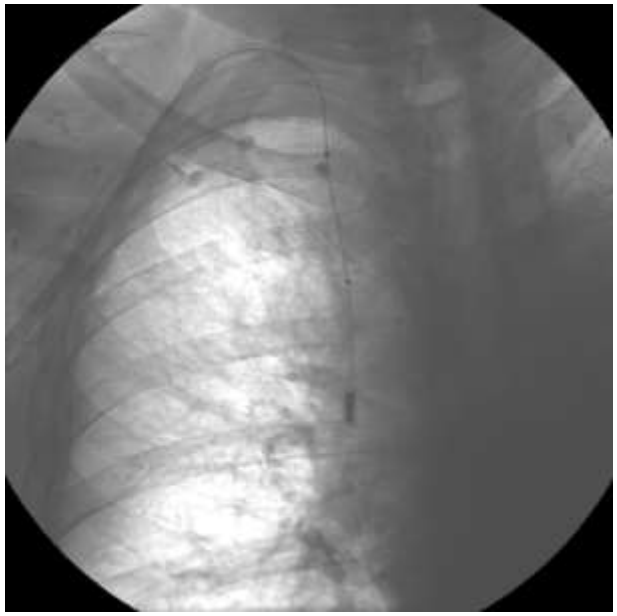

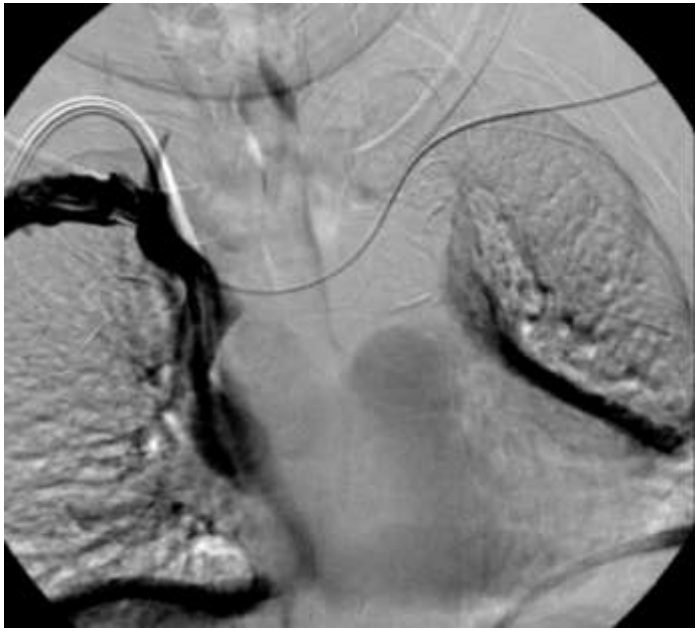

Intervenção Vascular
Síndrome da Veia Cava Superior

- Procedimento
  - Angioplastia com stent autoexpansivel associada a angiopastia com balão na etiologia maligna
  - Administração de 3.000-5.000 UI de heparina durante o procedimento + 1000UI / hora – 24 horas + heparina
  - +/-Tratamento fibrinolítico antes de libertar a prótese + perfusão durante 18-24h

Intervenção Vascular
Síndrome da Veia Cava Superior

- **Fatores preditivos de eficácia**
  - Oclusão/estenose
  - Trombose

- 85% eficácia total
- 11% eficácia parcial
- 4% impossibilidade de tt

Parameter	Complete success	Partial or total failure	*P* value (log rank test)
Time between SVCS diagnosis and EVT, median (standard deviation)	12 (27)	8 (9)	0.23
Histologic type ($n = 161$)			0.97
Non-small cell lung carcinoma	60 (83.3%)	12 (16.7%)	
Small cell lung carcinoma	41 (83.7%)	8 (16.3%)	
Metastases	17 (85%)	3 (15%)	
Other histology	18 (90%)	2 (10%)	
Previous treatment ($n = 156$)			0.57
No	107 (82.9%)	22 (17.1%)	
Yes	24 (88.9%)	3 (11.1%)	
Tumor, node, metastasis system stage ($n = 152$)			1
3	21 (84%)	4 (16%)	
4	106 (83.5%)	21 (6.5%)	
Kishi score before EVT, mean ± SD	5.2 ± 1.4	5.5 ± 1.9	0.20
Obstruction type ($n = 161$)			0.10
Occlusion	40 (76.9%)	12 (23.1%)	
Stenosis	96 (88.1%)	13 (11.9%)	
No. of engaged vessels ($n = 161$)			0.38
1	65 (86.7%)	10 (13.3%)	
2	22 (75.9%)	7 (24.1%)	
3	49 (86%)	8 (14%)	
Associated thrombosis ($n = 161$)			0.06
No thrombosis	98 (88.3%)	13 (11.7%)	
Partial or complete	38 (76%)	12 (24%)	
Thromboaspiration ($n = 161$)			0.31
No	123 (85.4%)	21 (14.6%)	
Yes	13 (76.5%)	4 (23.5%)	
Fibrinolysis ($n = 161$)			0.43
No	126 (85.1%)	22 (14.9%)	
Yes	10 (76.9%)	3 (23.1%)	
Wallstent ($n = 161$)			0.83
No	60 (83.3%)	12 (16.7%)	
Yes	76 (85.4%)	13 (14.6%)	
Memotherm ($n = 161$)			0.65
No	88 (83%)	18 (17%)	
Yes	48 (87.3%)	7 (12.7%)	
Dimensions of stent, mean ± SD			
Diameter	15.6 ± 2.5	15.9 ± 2.4	1
Length	63.1 ± 19.7	69.4 ± 16.8	0.24

Cardiovasc Intervent Radiol (2013) 36:140–149
DOI 10.1007/s00270-011-0310-z

CLINICAL INVESTIGATION — VENOUS INTERVENTIONS

Endovascular Treatment of Malignant Superior Vena Cava Syndrome: Results and Predictive Factors of Clinical Efficacy

Dorothée Fagedet · Frederic Thony · Jean-François Timsit · Mathieu Rodiere · Valérie Mounin-Bares · Gilbert R. Ferretti · Aurélien Vesin · Denis Moro-Sibilot

Intervenção Vascular
Síndrome da Veia Cava Superior

- **Fatores preditivos de complicações**
  - Diâmetro do stent > 16mm

- 4,9% diretamente relacionadas com o procedimento
  - Edema pulmonar agudo durante o procedimento
  - Migração de stent
  - Plicatura axial do stent
  - Febre

- 7,9% complicações hemorrágicas relacionadas com tratamento anticoagulação

Cardiovasc Intervent Radiol (2013) 36:140–149
DOI 10.1007/s00270-011-0310-z

CLINICAL INVESTIGATION — VENOUS INTERVENTIONS

Endovascular Treatment of Malignant Superior Vena Cava Syndrome: Results and Predictive Factors of Clinical Efficacy

Dorothée Fagedet · Frederic Thony · Jean-François Timsit · Mathieu Rodiere · Valérie Monnin-Bares · Gilbert R. Ferretti · Aurélien Vesin · Denis Moro-Sibilot

Parameter	Absence of known complications (n = 132)	Complications (n = 32)	P value (log rank te
Time between SVCS diagnosis and EVT (n = 164)			0.17
≤9 days	63 (75.9%)	20 (24.1%)	
>9 days	69 (85.2%)	12 (14.8%)	
Previous treatment (n = 158)			0.29
No	102 (78.5%)	28 (21.5%)	
Yes	25 (89.3%)	3 (10.7%)	
Tumor, node, metastasis system stage (n = 154)			0.60
3	21 (84%)	4 (16%)	
4	101 (78.3%)	28 (21.7%)	
Obstruction type (n = 164)			0.54
Occlusion	42 (77.8%)	12 (22.2%)	
Stenosis	90 (81.8%)	20 (18.2%)	
Thrombosis (n = 164)			0.83
No	90 (79.6%)	23 (20.4%)	
Complete or partial	42 (82.4%)	9 (17.6%)	
Thromboaspiration (n = 164)			1
No	118 (80.3%)	29 (19.7%)	
Yes	14 (82.4%)	3 (17.6%)	
Fibrinolysis (n = 164)			1
No	121 (80.1%)	30 (19.9%)	
Yes	11 (84.6%)	2 (15.4%)	
Wallstent (n = 164)			0.32
No	55 (76.4%)	17 (23.6%)	
Yes	77 (83.7%)	15 (16.3%)	
Memotherm (n = 164)			0.68
No	89 (81.7%)	20 (18.3%)	
Yes	43 (78.2%)	12 (21.8%)	
Mean diameter of stent (n = 157)			0.008
≤16 mm	91 (88.3%)	12 (11.7%)	
>16 mm	38 (70.4%)	16 (29.6%)	
Heparin therapy (n = 164)			0.58
No	114 (81.4%)	26 (18.6%)	
Yes	18 (75%)	6 (25%)	
APA treatment (n = 164)			0.16
No	26 (72.2%)	10 (27.8%)	
Yes	106 (82.8%)	22 (17.2%)	
Kishi score after EVT (n = 158)			0.26
0	95 (83.3%)	19 (16.7%)	
>0	33 (75%)	11 (25%)	

Intervenção Vascular
Hemodiálise

- Fistulas
- Veias centrais

Intervenção Vascular
Angioplastia fistulas arterio-venosas

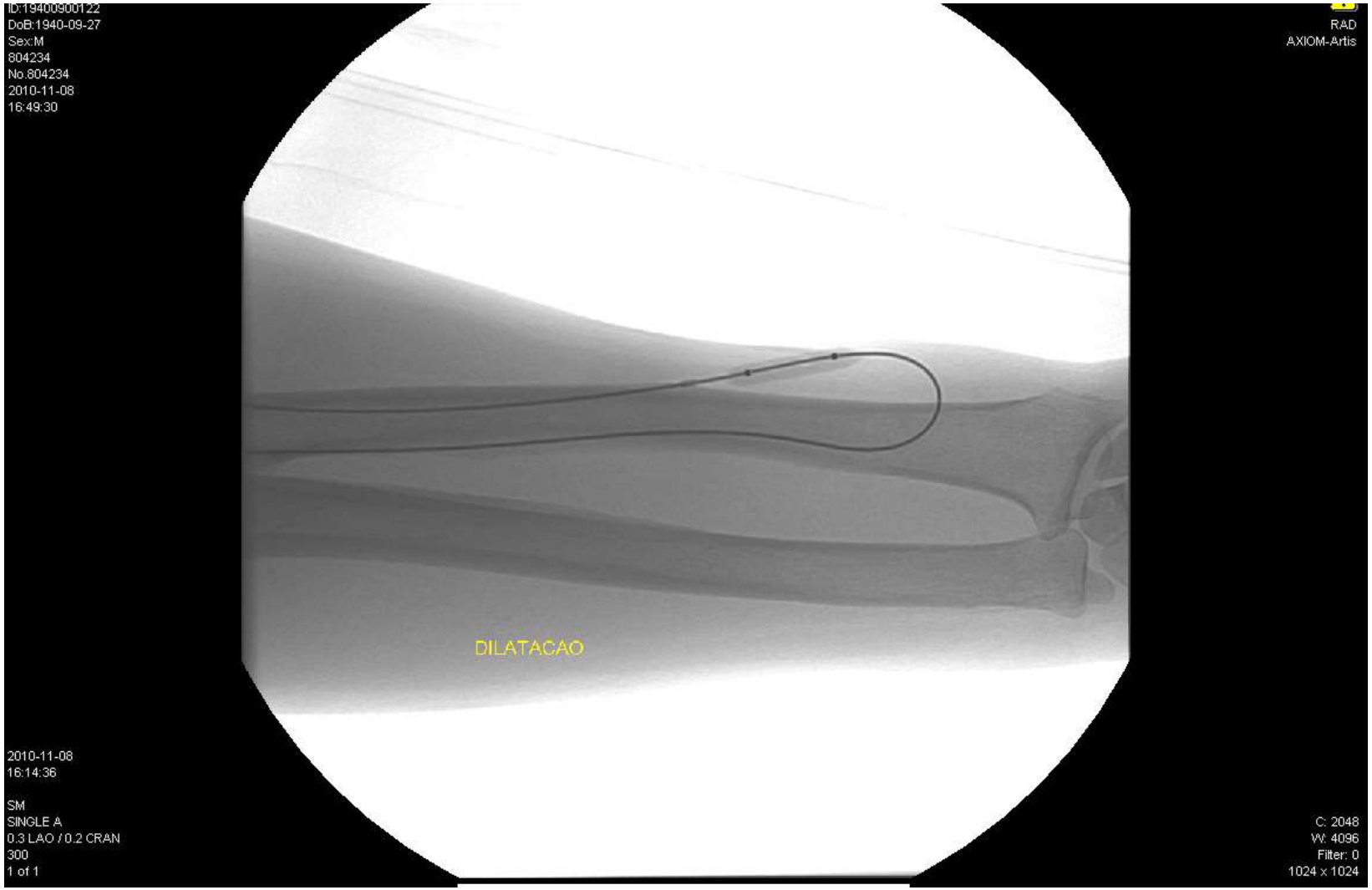

Intervenção Vascular
Angioplastia fistulas arterio-venosas

Intervenção Vascular
Escleroterapia

- Varicocelo

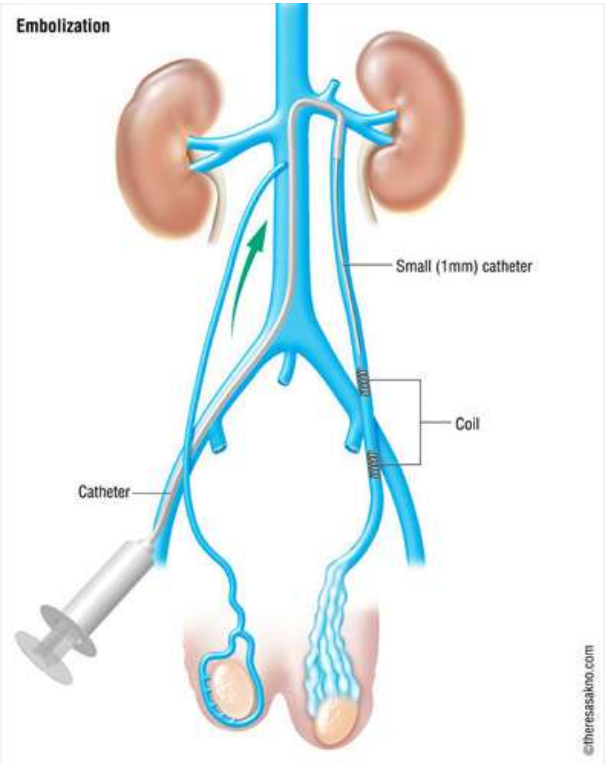

Intervenção Vascular
Escleroterapia

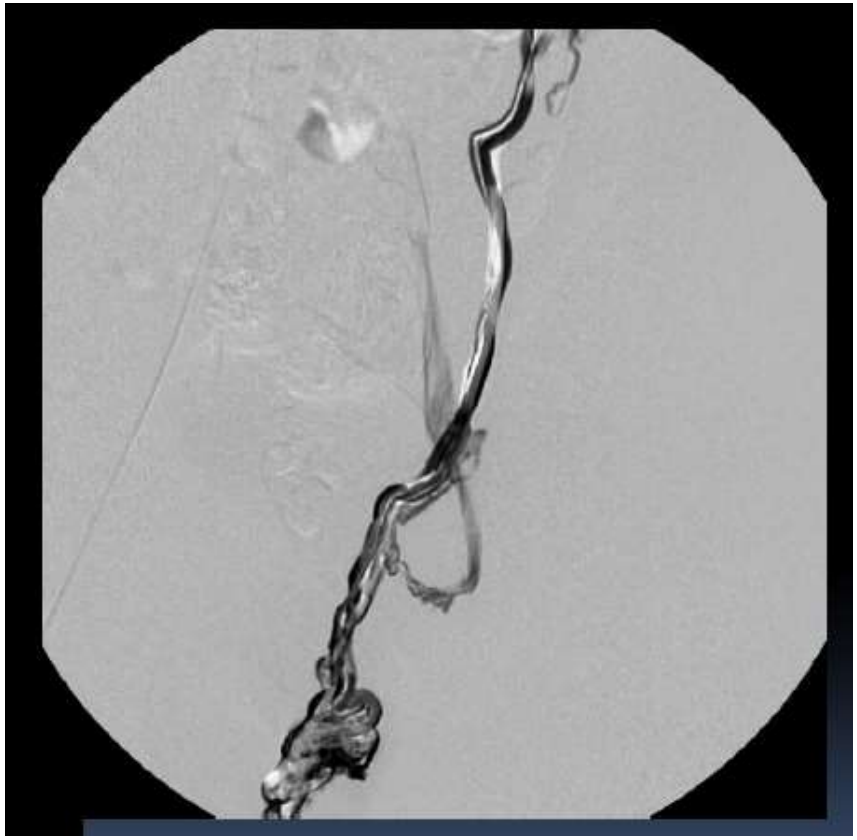

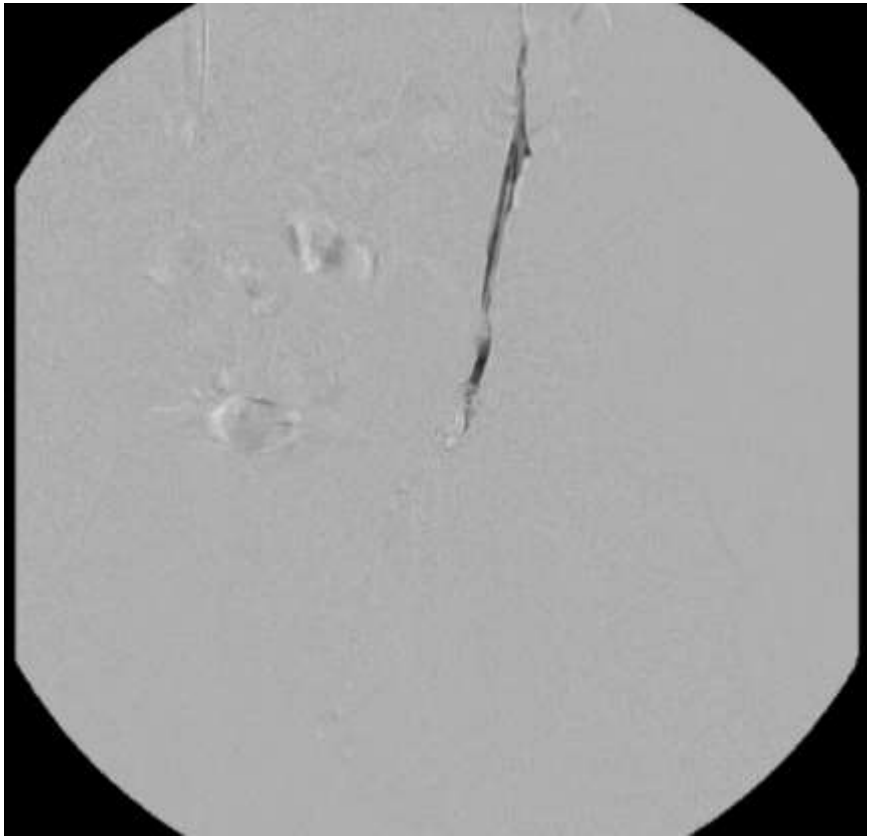

Intervenção Vascular
Embolização arterial tumoral

- Carcinoma Hepato-celular
  - Lipiodol
  - Microesferas com doxurrobicina
  - Esferas radioactivas (iridium)
- Metastáses hepáticas
  - Microesferas com irinotecano
- Neoplasias óssea
  - Diminuição da vascularização
- Neoplasias renais
  - Diminuição da vascularização
- Fibroleiomiomas
  - Diminuição da vascularização
- Malformações / neoplasias vasculares
  - Diminuição da vascularização / trombose

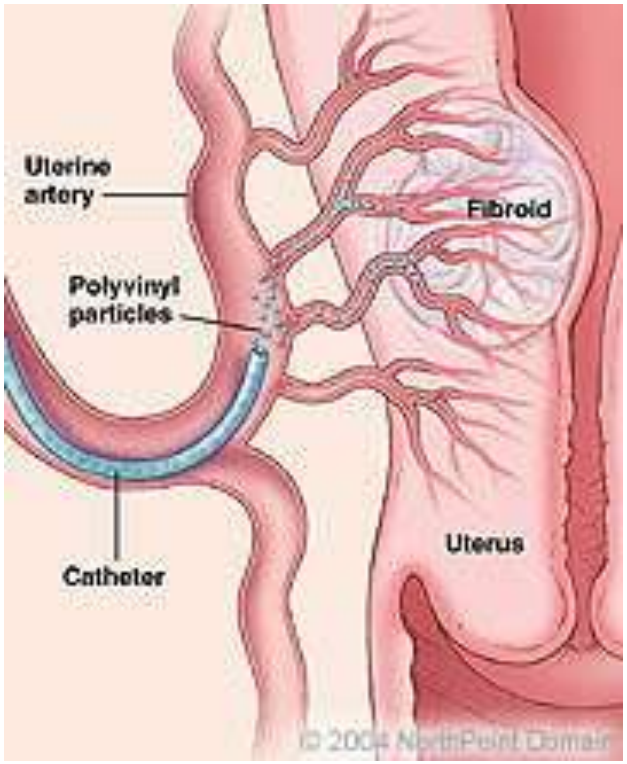

Intervenção Vascular
Embolização arterial tumoral

- Carcinoma Hepato-celular
  - Lipiodol
  - Microesferas com doxurrobicina
    - Efeito embolizante das microesferas (hipóxia)
    - Efeito directo e local da quimioterapia libertada de forma ur
  - Esferas radioactivas (iridium)

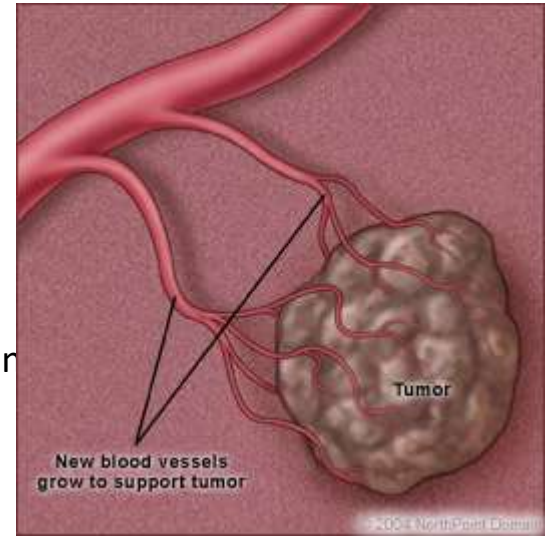

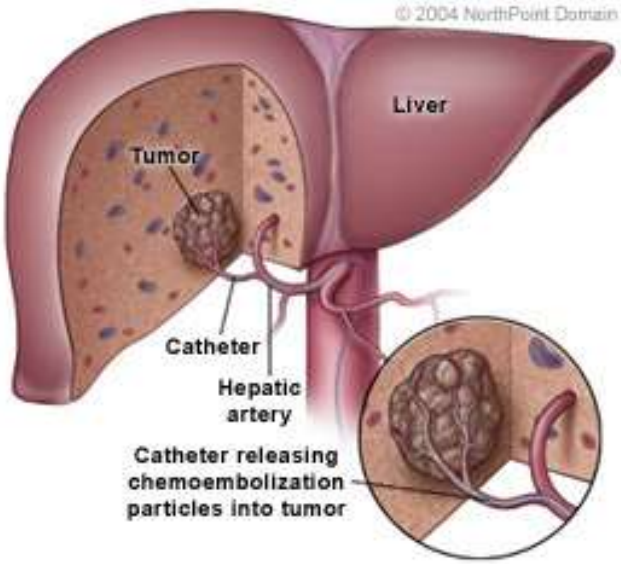

Intervenção Vascular

Embolização arterial tumoral – carcinoma hepatocelular

Indicações para transarterial quimioembolização

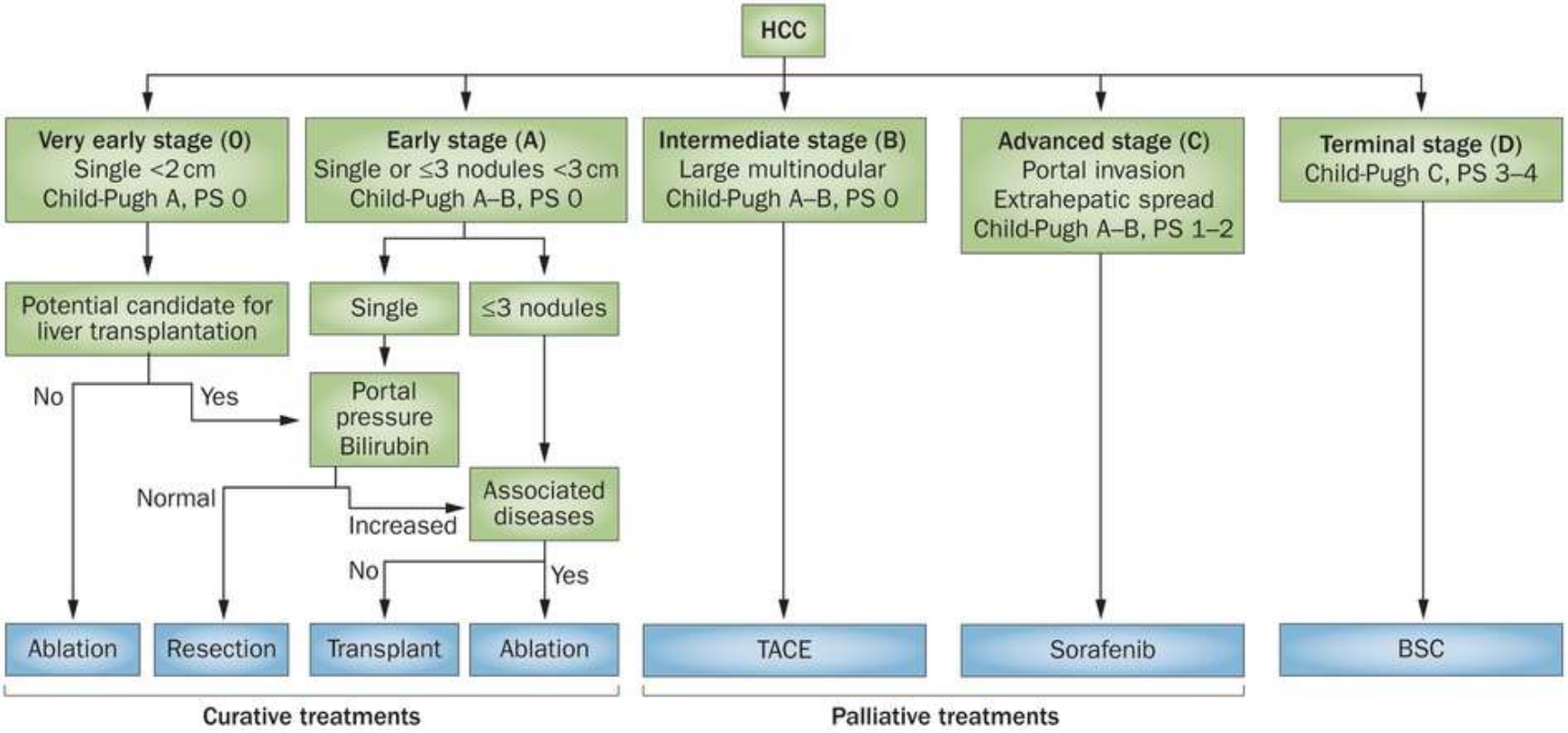

Não indicado:

Child-Pugh C
Icterícia
Trombose veia porta
HTPortal descompensada

Intervenção Vascular

Embolização arterial tumoral – carcinoma hepatocelular

Cateterização supra-selectiva

- diminui complicações

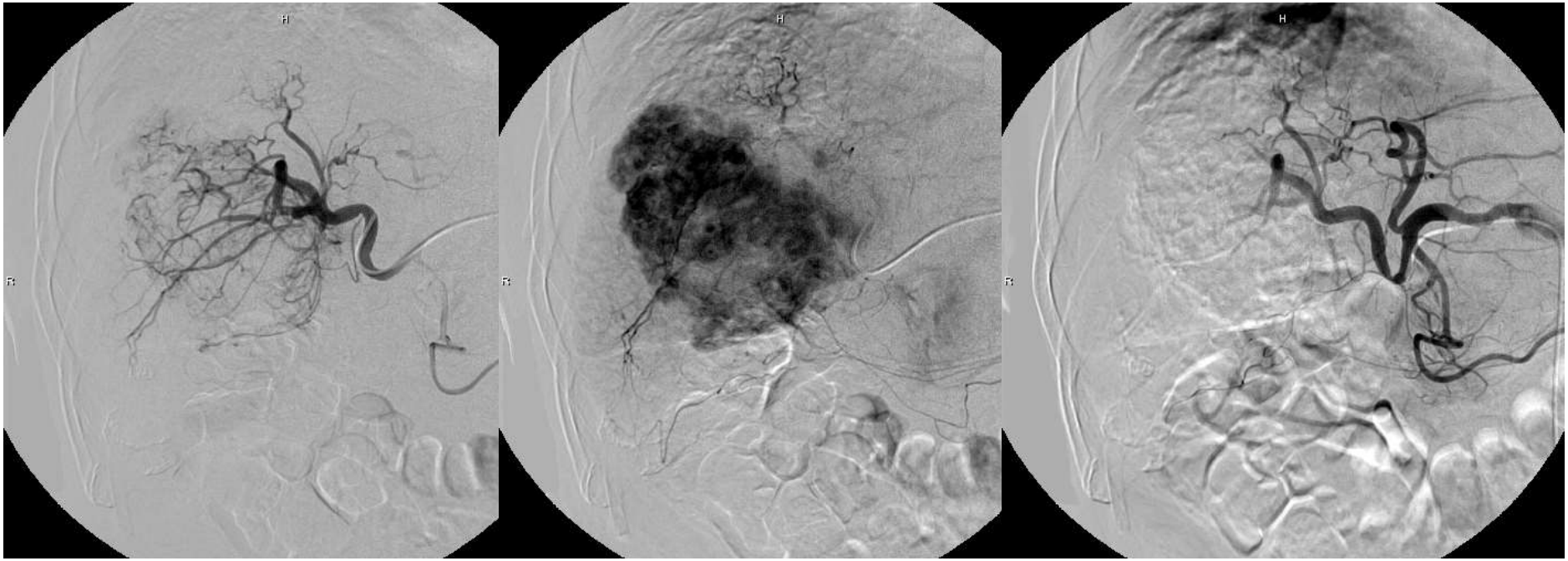

Intervenção Vascular

Embolização arterial tumoral – carcinoma hepatocelular

Neovascularização

- TC prévia
- Planeamento da embolização

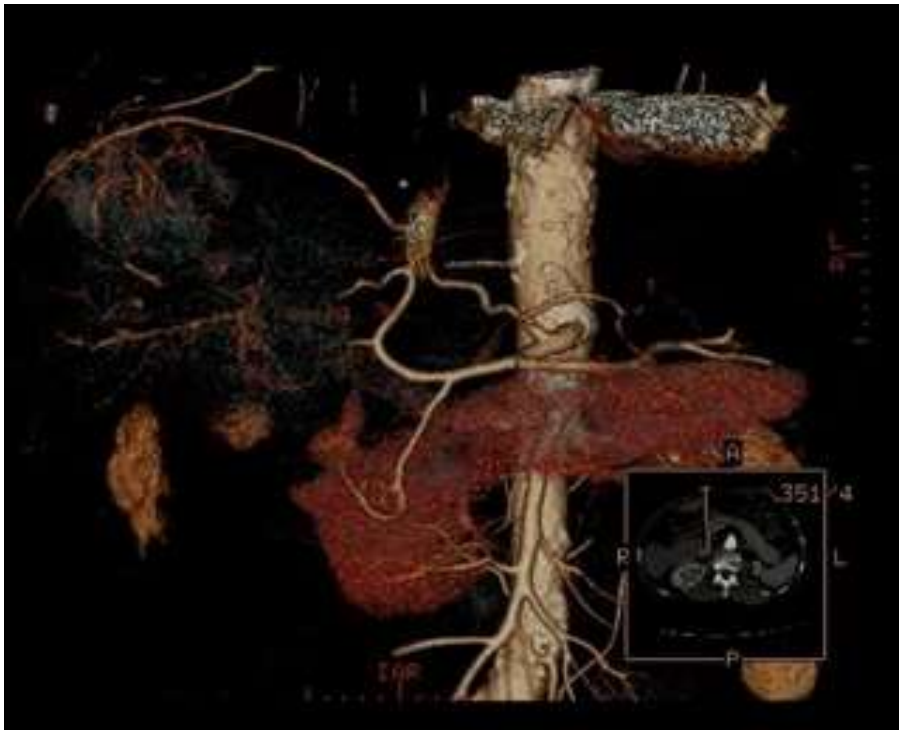

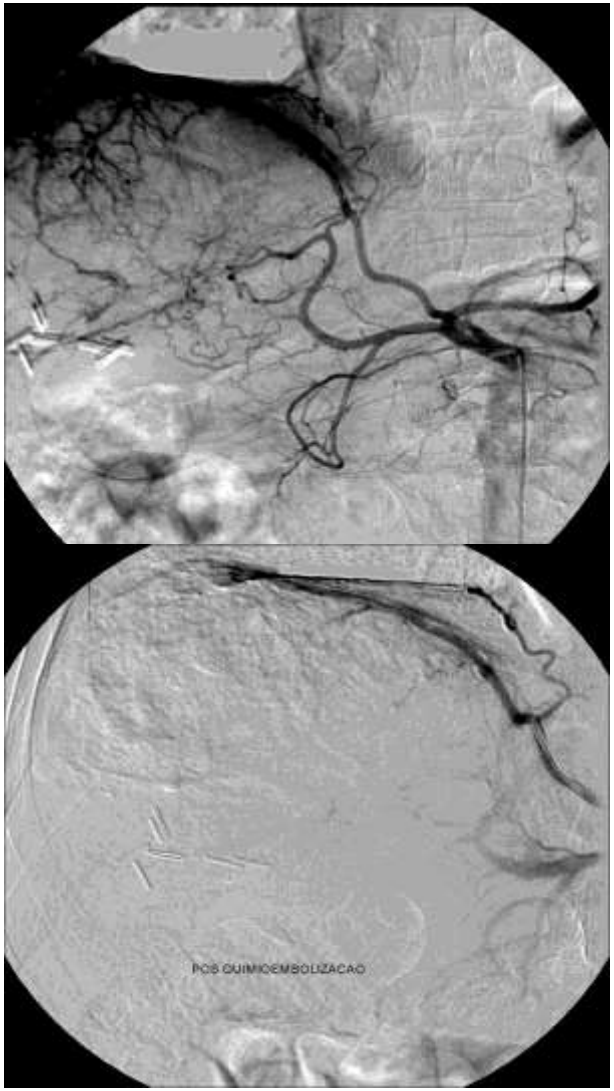

Intervenção Vascular

Embolização arterial tumoral – carcinoma hepatocelular

Terapêuticas combinadas

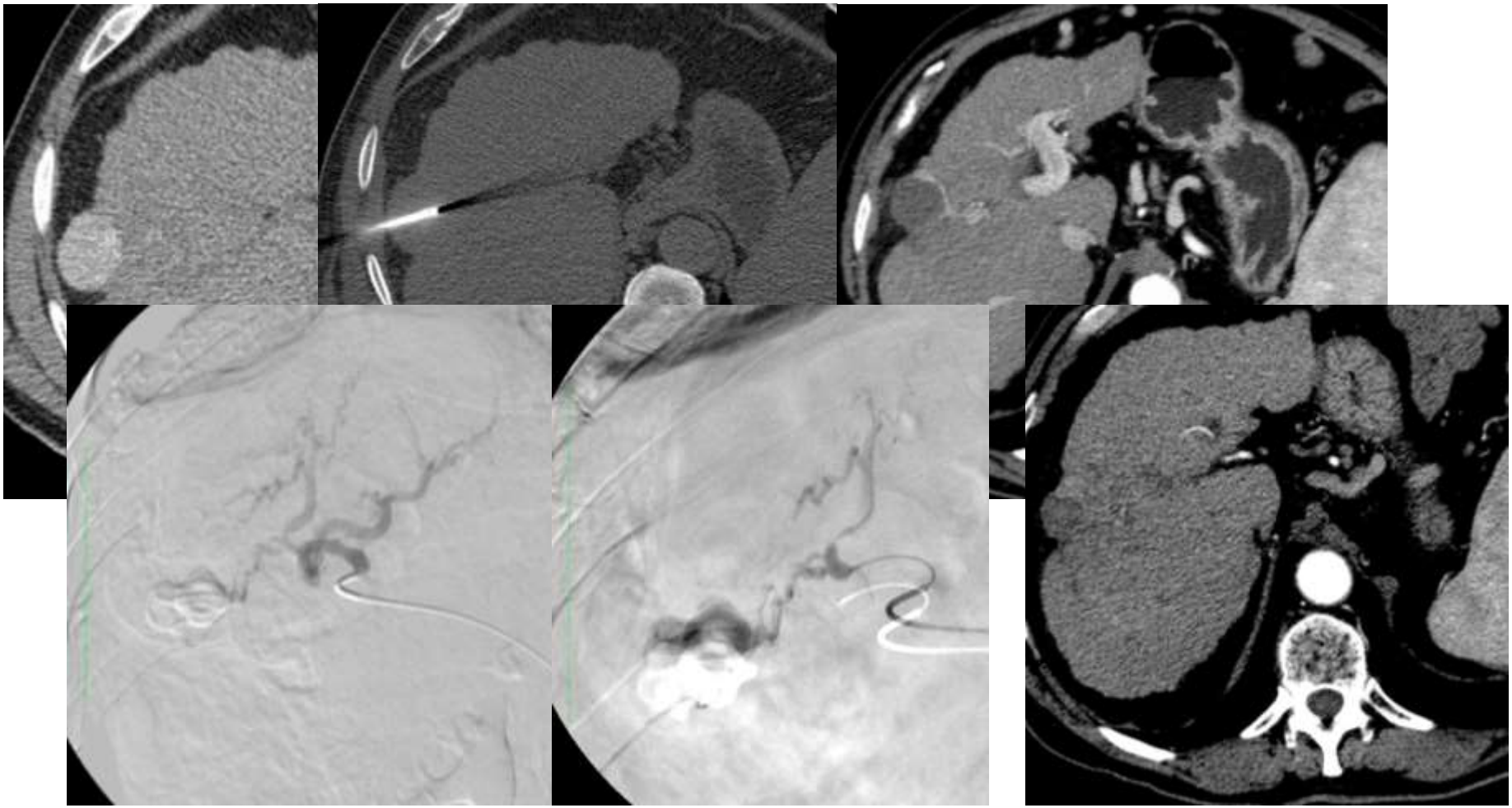

Intervenção Vascular

Embolização arterial tumoral – tumores renais

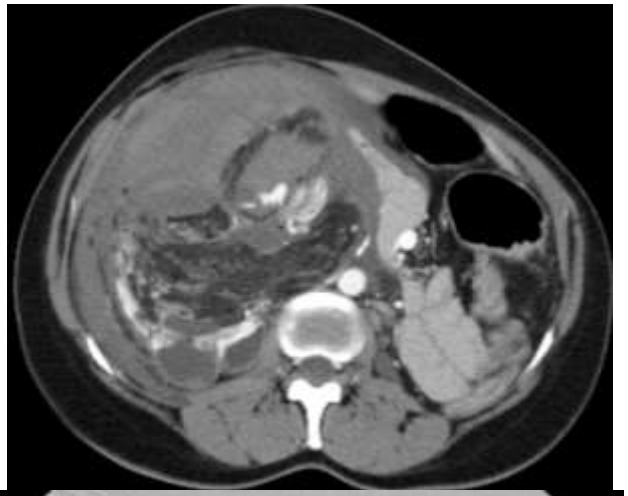

Diminuição da vascularização

Controlo de hemorragia expontânea

- **angiomiolipoma**

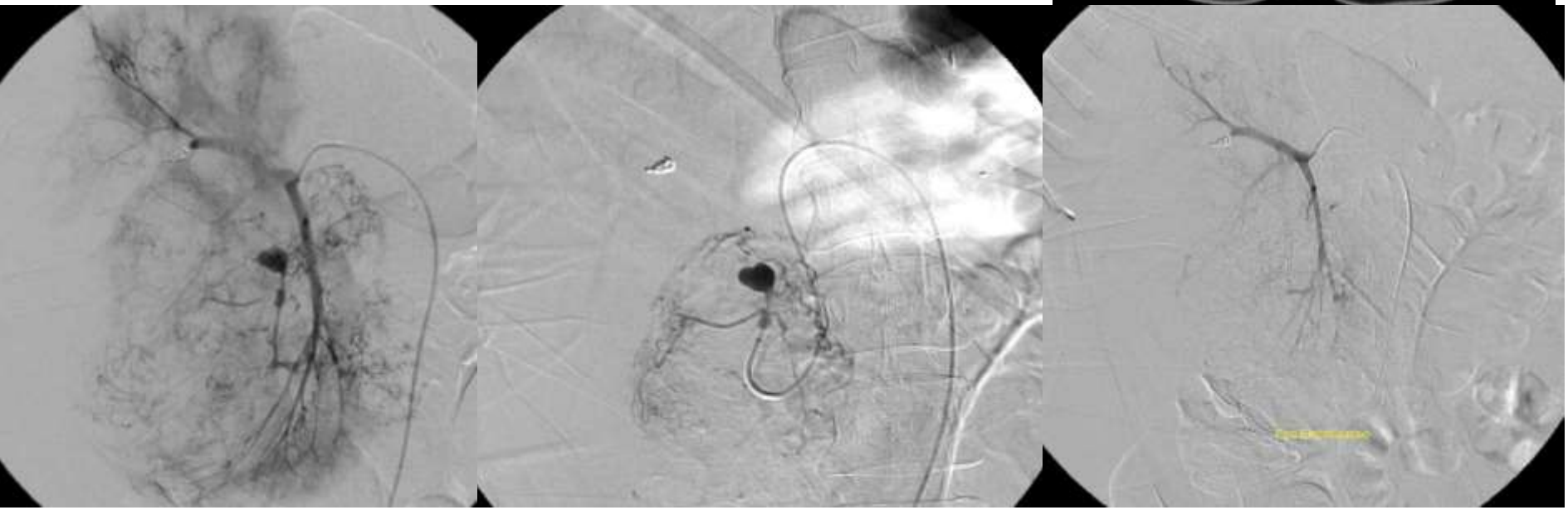

Intervenção Vascular
Embolização arterial tumoral – tumores ósseos

Indicações:

- Embolização pré-operatória
  ↓ perda sanguínea intra e pós-operatória
  Simplificar excisão tumoral

- Medida paliativa
  ↓ dor
  ↓ sintomatologia associada a s. paraneoplásicos
  Em determinados tumores ↑ resposta à QT e RT

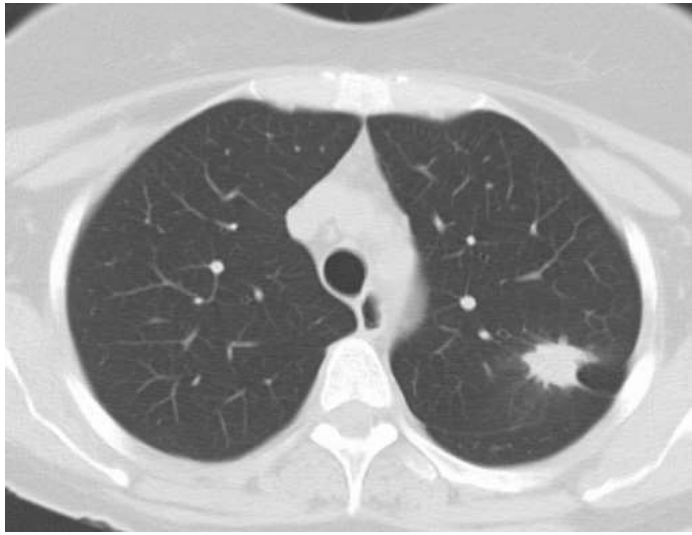

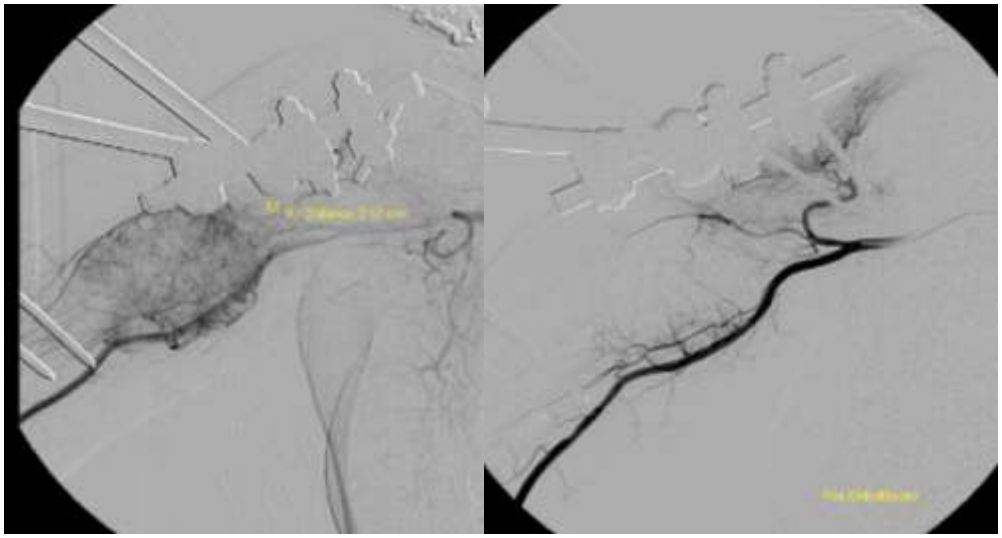

Intervenção Vascular
Hipertensão Portal

- TIPSS
  - Hemorragia recidivante
  - Ascite refractária
- Esclerose de varizes

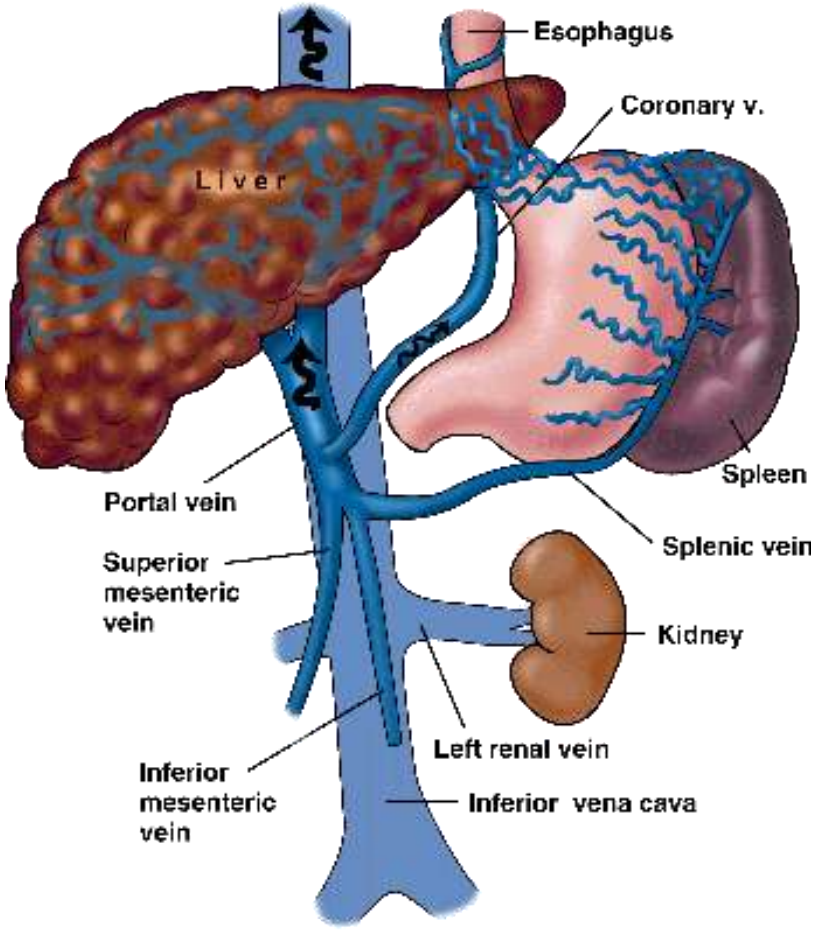

Intervenção Vascular
Hipertensão Portal

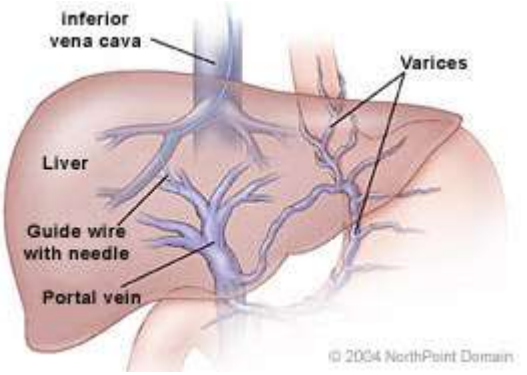

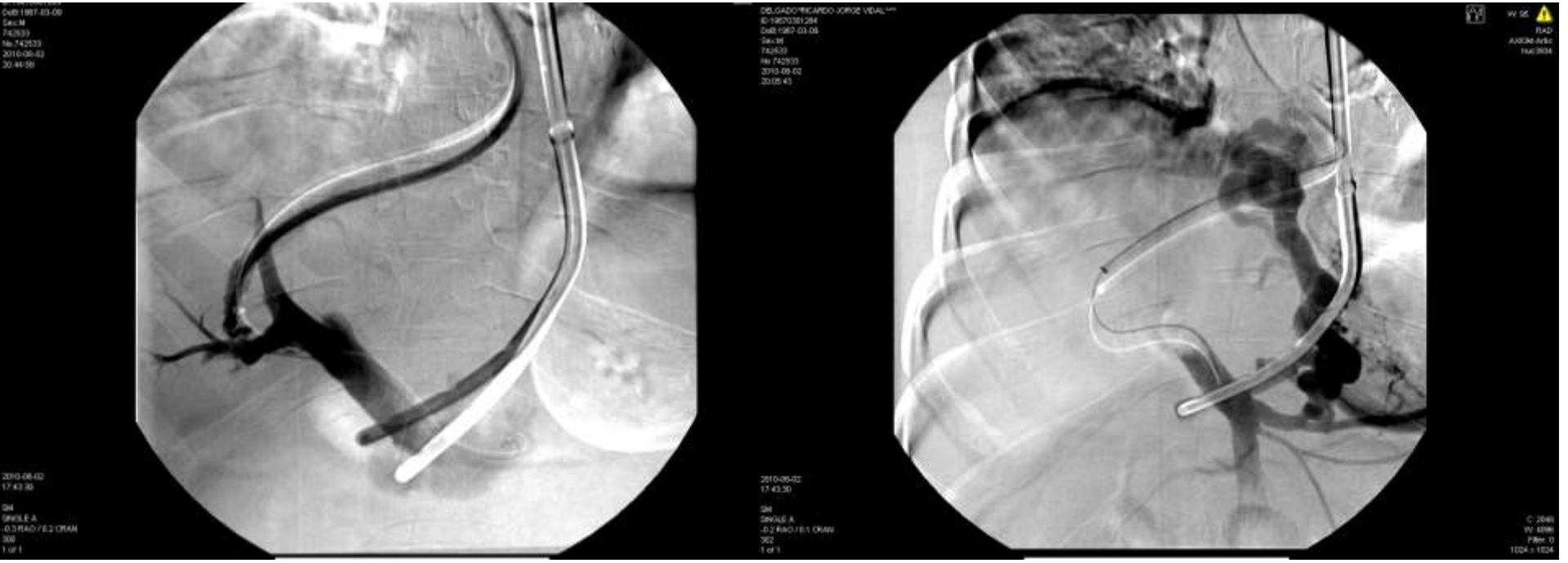

Intervenção Vascular
Hipertensão Portal

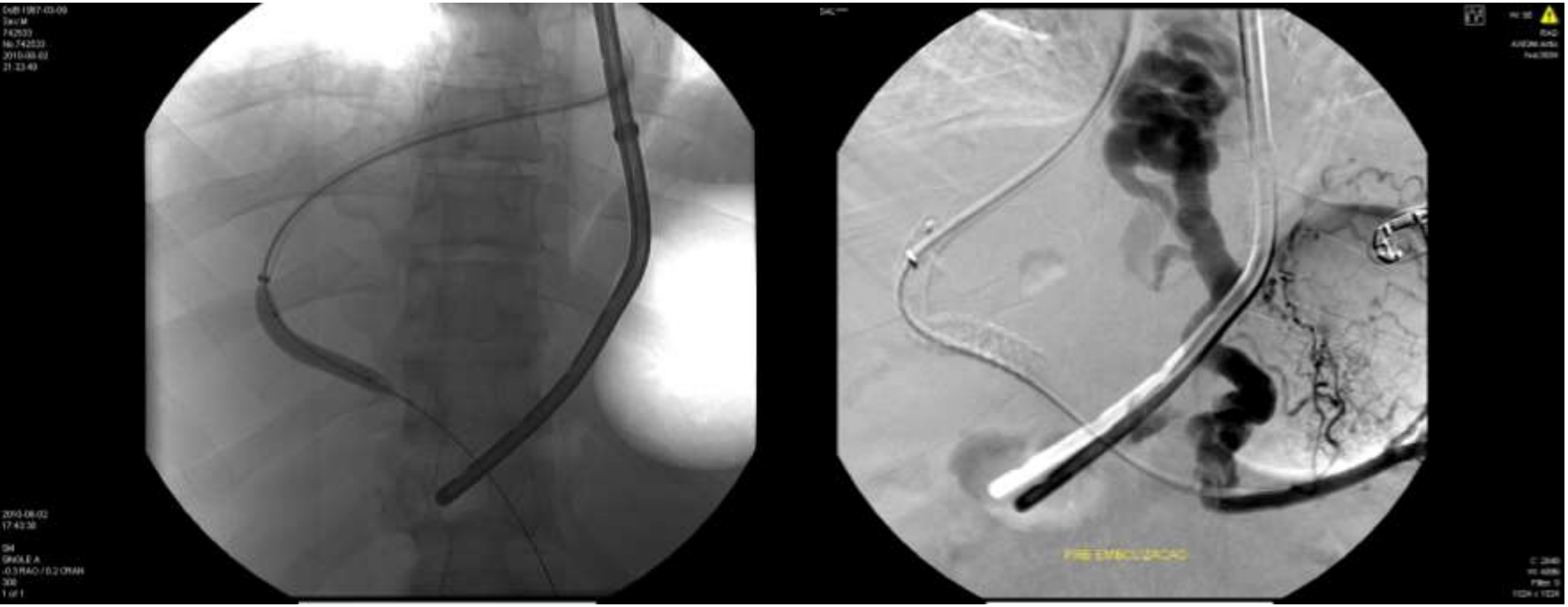

Intervenção Vascular
Hipertensão Portal

Intervenção Vascular e Não-Vascular
Conclusões

- Múltiplas técnicas de intervenção guiadas por métodos de imagem
- Menores riscos que um procedimento cirúrgico
- Eficácia a curto/médio prazo variáveis
- Possibilidade de recurso a nova intervenção terapêutica